KANSER **GÜNCEL**

Kanserde Güncel Gelişmeler 2026

MEME KANSERİ TEDAVİSİNDE YENİLİKLER SEMPOZYUMU

14-15 ŞUBAT 2026 **NEVŞEHİR, CROWNE PLAZA CAPPADOCIA HOTEL**

ONKOLOJİK KLİNİK ARAŞTIRMALAR DERNEĞİ

DETAYLI BİLGİ İÇİN

info@pukevent.com

216 385 51 79

onkad.com

BİLDİRİ KİTAPÇIĞI

KANSER **GÜNCEL**

Kanserde Güncel Gelişmeler 2026

MEME KANSERİ TEDAVİSİNDE YENİLİKLER SEMPOZYUMU

14-15 ŞUBAT 2026 **NEVŞEHİR, CROWNE PLAZA CAPPADOCIA HOTEL**

ONKAD YÖNETİM KURULU BAŞKAN
Prof. Dr. Mehmet Artaç

BAŞKAN YARDIMCISI
Prof. Dr. Ahmet Sezer

GENEL SEKRETER
Doç. Dr. Okan Avcı

SAYMAN
Prof. Dr. Abdurrahman Işıkdoğan

SEMPOZYUM DÜZENLEME KURULU SEMPOZYUM BAŞKANI
Prof. Dr. Metin Özkan

SEMPOZYUM BİLİMSEL SEKRETERYASI
Prof. Dr. Ahmet Taner Sümbül

SEMPOZYUM BİLİMSEL DANIŞMA KURULU
Prof. Dr. Abdurrahman Işıkdoğan
Prof. Dr. Ahmet Sezer
Prof. Dr. Ahmet Taner Sümbül
Prof. Dr. Bala Başak Öven
Prof. Dr. Faysal Dane
Prof. Dr. Hacı Mehmet Türk
Prof. Dr. Mahmut Gümüş
Prof. Dr. Mehmet Artaç
Prof. Dr. Mesut Şeker
Prof. Dr. Metin Özkan
Doç. Dr. Ender Doğan
Doç. Dr. Mustafa Karaağaç
Doç. Dr. Okan Avcı

KANSER **GÜNCEL**

Kanserde Güncel Gelişmeler 2026

MEME KANSERİ TEDAVİSİNDE YENİLİKLER SEMPOZYUMU

14-15 ŞUBAT 2026 **NEVŞEHİR, CROWNE PLAZA CAPPADOCIA HOTEL**

BİLDİRİ ŞEKLİ	ÇALIŞMA BAŞLIĞI	SAYFA NO
SÖZEL SUNUM 01	CDK4/6 İNHIBITÖRÜ İLE TEDAVİ EDİLEN HASTALARDA ÜRİK ASİT/KREATİNİN ORANININ KLİNİK ÖNEMİ	4
SÖZEL SUNUM 02	LOKAL İLERİ EVRE MEME KANSERİNDE NEOADJUVAN KEMOTERAPİ SONRASI ER VE PR DEĞİŞİMLERİNİN SIKLIĞI VE PROGNOSTİK ÖNEMİ	8
SÖZEL SUNUM 03	OLAPARİB VE TALAZOPARİBİN HEMATOLOJİK YAN ETKİ PROFİLLERİNİN KARŞILAŞTIRILMASI: FAERS VERİTABANI ANALİZİ	11
SÖZEL SUNUM 04	METASTATİK MEME KANSERİNDE EVEROLİMUS TEDAVİSİ: TEK MERKEZ DENEYİMİ	12
SÖZEL SUNUM 05	BİRİNCİ BASAMAK CDK4/6 İNHİBİTÖRÜ İLE TEDAVİ EDİLEN HORMON RESEPTÖR POZİTİF METASTATİK MEME KANSERİNDE PAN-İMMÜN INFLAMASYON DEĞERİNİN PROGNOSTİK ÖNEMİ	17
SÖZEL SUNUM 06	METASTATIK MEME KANSERİNDE SACİTUZUMAB GOVITEKAN DENEYİMİ: TEK MERKEZ GERÇEK YAŞAM VERİLERİ	20
SÖZEL SUNUM 07	HER2 POZİTİF MEME KANSERİNDE NEOADJVUVAN TEDAVİDE DUAL HER2 BLOKAJI ALAN HASTALARDA PATOLOJİK YANITI ETKİLEYEN FAKTÖRLER	32
POSTER SUNUM 01	HER2 POZİTİF İMMÜNOHİSTOKİMYASAL DİSKORDANSA EVRİLEN ÇİFT KARAKTERLİ METASTATİK MEME KANSERİ: ÇOK BASAMAKLI TEDAVİ VE ADC İLE UZUN SÜRELİ SİSTEMİK KONTROL	33
POSTER SUNUM 02	İMMÜNOTERAPİYE BAĞLI TİROTOKSİKOZ: TNMK HASTASINDA NEOADJUVAN PEMBROLİZUMAB TEDAVİSİ SONRASI GELİŞEN ENDOKRIN YAN ETKİ	35
POSTER SUNUM 03	DUKTAL KARSINOMA INSITU TEDAVİSİNDE TAMOKSİFENİN NADİR BİR YAN ETKİSİ: RETİNOPATİ	37
POSTER SUNUM 04	NEOADJUVAN TEDAVİ SONRASI PATOLOJİK TAM YANIT ELDE EDİLEN MEME KANSERİ OLGUSU	38
POSTER SUNUM 05	PERITONEAL KARSINOMATOZIS VE GASTROINTESTİNAL METASTAZ İLE PREZENTASYON YAPAN DE NOVO İNVAZİV LOBÜLER KARSINOMDA CDK4/6 İNHIBİTÖRÜ ILE HIZLI KLİNİK YANIT	40
POSTER SUNUM 06	ÇOKLU SERİ TEDAVİ ALMIŞ METASTATİK HORMON POZİTİF, HER2 LOW MEME KANSERİ TANILI HASTADA TRANSTUZUMAB DERUKSTEKAN DENEYİMİ	42
POSTER SUNUM 07	HORMON RESEPTÖR POZİTİF METASTATİK MEME KANSERLİ HASTADA ÇOKLU TEDAVİ BASAMAKLARI SONRASINDA GELİŞEN DİFFÜZ ALVEOLAR HEMORAJİ	43
POSTER SUNUM 08	DE NOVO HER2(+), HR(–) METASTATİK MEME KANSERİNDE UZUN SÜRELİ DUAL HER2 BLOKAJI SONRASI LOKAL TEDAVİLER VE TRASTUZUMAB DERUXTECAN İLE TAMA YAKIN YANIT: OLGU SUNUMU	45
POSTER SUNUM 09	SAFRA KESESİ METASTAZI İLE PREZENTE OLAN MEME KANSERİ; NADIR BİR OLGU SUNUMU	49
POSTER SUNUM 10	BRAF V600E-MUTATED TRIPLE-NEGATIVE BREAST CANCER: A METASTATIC CASE WITH RAPID PROGRESSION IN A 42-YEAR-OLD PATIENT	51

SÖZEL SUNUM 01

CDK4/6 İNHIBITÖRÜ İLE TEDAVİ EDİLEN HASTALARDA ÜRİK ASİT/KREATİNİN ORANININ KLİNİK ÖNEMİİ

Talat Aykut[1], Bahattin Engin Kaya[1], Oğuzhan Yıldız[1], Mehmet Zahid Koçak[1]

[1] Necmettin Erbakan Üniversitesi Tıp Fakültesi, Tıbbi Onkoloji Ana Bilim Dalı, Konya

Amaç: HR+/HER2− metastatik meme kanseri hastalarında, CDK4/6 inhibitörleri güncel klinik uygulamada endokrin tedavi ile kombinasyon halinde standart birinci basamak tedavi olarak yaygın biçimde kullanılmaktadır. Bununla birlikte, tedavi yanıtı ve sağkalım sonuçları açısından hastalar arasında belirgin farklılıklar gözlenmekte olup, güvenilir prognostik biyobelirteçlere olan ihtiyaç devam etmektedir. Bu çalışmada, sistemik inflamasyonu ve tümöre bağlı metabolik yükü yansıttığı düşünülen serum ürik asit/kreatinin oranının (UCR), CDK4/6 inhibitörü ile tedavi edilen HR+/HER2− metastatik meme kanserli hastalarda prognostik değerini ve sağkalım sonuçları ile ilişkisini değerlendirmeyi amaçladık.

Gereç ve Yöntem: Çalışmaya Ocak 2018–Haziran 2025 tarihleri arasında, birinci basamak tedavi olarak CDK4/6 inhibitörü alan HR+/HER2− metastatik meme kanseri tanılı 124 hasta dâhil edildi. Hastalar retrospektif olarak analiz edildi. Serum ürik asit/kreatinin oranı (UCR) tedavi öncesi hesaplandı ve prognostik kesim değeri ROC analizi ile belirlendi. ROC analizine göre optimal UCR eşik değeri ≥7 olarak saptandı ve hastalar UCR <7 ve UCR ≥7 olmak üzere iki gruba ayrıldı. Progresyonsuz sağkalım ve genel sağkalım Kaplan–Meier yöntemi ile değerlendirildi; prognostik faktörler Cox orantısal risk regresyon analizi kullanılarak analiz edildi.

Bulgular: Hastalar UCR <7 ve UCR ≥7 olarak gruplandırıldığında, yaş, BKİ, komorbidite durumu menopoz durumu, histolojik alt tip, tanıda metastaz ve kemik metastazı varlığı, kullanılan CDK 4/6 inhibitörü, endokrin tedavi tipi, doz azaltımı ve CDK4/6 ilişkili toksisite açısından gruplar arasında istatistiksel olarak anlamlı bir fark saptanmadı. (Tablo 1)

Features (n)		Uric acid creatinine ratio <7	Uric acid creatinine ratio ≥7	p
Age				
BMI				
Comorbi				
Menopa status				
Histolog				
Metasta diagnos				
Bone mo				
CDK4/6				
Endocrin				
CDK4/6 reductio				
Grade 3–4 toxicity (CDK4/6)	Absent	47 (73.4%)	42 (70.0%)	0.54
	Present	17 (26.6%)	18 (30.0%)	
Best response	Complete response	6 (9.4%)	2 (3.3%)	0.07
	Partial response	46 (71.9%)	42 (70.0%)	
	Stable disease	12 (18.8%)	11 (18.3%)	
	Progression	0 (0.0%)	5 (8.3%)	



Uric acid creatinine ratio	Progression free survival (month)	p
<7	NR	0.004
>7	23.98 (11.44-36.52)	



Uric acid creatinine ratio	Overall survival (month)	p
<7	NR	0.002
≥7	47.1 (29.87-69.42)	

Tablo 1 : UCRye göre hastaların özellikleri

UCR <7 grubunda medyan genel sağkalıma (OS) ulaşılamazken, UCR ≥7 grubunda medyan OS 47,1 ay olarak saptandı ve gruplar arasındaki fark istatistiksel olarak anlamlıydı (p=0,002). (Şekil 1)

Şekil 1 : OS eğrisi

Benzer şekilde, UCR <7 grubunda medyan progresyonsuz sağkalıma (PFS) ulaşılamazken, UCR ≥7 grubunda medyan PFS 23,98 ay olarak bulundu (p=0,004). (Şekil 2)

Şekil 2 : PFS eğrisi

Çok değişkenli Cox regresyon analizinde, UCR ≥7 hem progresyonsuz sağkalım (HR=3,23; %95 GA: 1,58–6,61; p=0,001) hem de genel sağkalım (HR=4,07; %95 GA: 1,55–10,67; p=0,004) açısından tek bağımsız prognostik prediktör olarak saptandı. Yaş, menopoz durumu, komorbidite varlığı ve kemik metastazı varlığının sağkalım üzerine bağımsız prognostik etkisi gösterilemedi (Tablo 2, Tablo 3)

Overall survival		Study population					
		Univariate			*Multivariate*		
		Hazard Ratio	95% Confidence Interval	p	Hazard Ratio	95% Confidence Interval	p
Age	<65 vs >65	0.73	0.27-1.99	0.54	1.08	0.36–3.26	0.08
Comorbidity	Yes vs No	0.92	0.37–2.27	0.86	1.14	0.44–2.91	0.78
Menopausal status	Post vs Pre	0.99	0.42–2.29	0.98	0.79	0.30–2.04	0.62
Metastasis at diagnosis	Yes vs No	0.83	0.35–1.95	0.68	1.74	0.59–5.13	0.30
Bone metastasis	Yes vs No	1.56	0.63–3.84	0.32	0.57	0.20–1.60	0.28
CDK4/6 inhibitor dose reduction	Yes vs No	0.73	0.30–1.7	0.48	0.94	0.36–2.40	0.90
Uric acid creatinine ratio	>7 vs <7	0.25	0.09–0.64	0.004	4.07	1.55–10.67	0.004
Creatinine at diagnosis		0.16	0.14–1.98	0.15			
Urea at diagnosis		0.98	0.94–1.03	0.62	-	-	-

Tablo 2 : OS için prediktif faktörlerin univaryant ve multivaryant analizi

Progression free survival Features		Study population					
		Univariate			Multivariate		
		Hazard Ratio	95% Confidence Interval	p	Hazard Ratio	95% Confidence Interval	p
Age	≤65 vs ≥65	0.638	0.26–1.52	0.31	0.57	0.21–1.53	0.270
Comorbidity	Yes vs No	0.89	0.46–1.71	0.73	1.28	0.62–2.66	0.49
Menopausal status	Post vs Pre	1.51	0.80–2.84	0.19	0.57	0.26–1.24	0.16
Metastasis at diagnosis	Yes vs No	1.13	0.60–2.13	0.68	0.99	0.47–2.10	0.99
Bone metastasis	Yes vs No	1.02	0.48–2.15	0.95	1.06	0.45–2.49	0.88
Uric acid creatinine ratio	≥7 vs <7	0.39	0.20–0.75	0.005	3.23	1.58–6.61	0.001

Tablo 3: PFS için prediktif faktörlerin univaryant ve multivaryant analizi

Sonuç: Bu çalışmada, CDK4/6 inhibitörleri ile tedavi edilen HR+/HER2− metastatik meme kanserli hastalarda yüksek ürik asit/kreatinin oranının (UCR ≥7) bağımsız ve olumsuz bir prognostik faktör olduğu gösterilmiştir. UCR'nin kolay erişilebilir, düşük maliyetli ve pratik bir parametre olması, klinik risk sınıflandırmasına katkı sağlayabileceğini düşündürmektedir. Bununla birlikte, çalışmanın retrospektif tasarımı göz önüne alındığında, bulguların klinik uygulamaya entegrasyonu için daha geniş hasta gruplarında yapılacak prospektif ve çok merkezli çalışmalara ihtiyaç vardır.

SÖZEL SUNUM 02

LOKAL İLERİ EVRE MEME KANSERİNDE NEOADJUVAN KEMOTERAPİ SONRASI ER VE PR DEĞİŞİMLERİNİN SIKLIĞI VE PROGNOSTİK ÖNEMİ

Ömer Faruk Elçiçek, Eyyüp Çavdar

Tekirdağ Namık Kemal Üniversitesi Tıp Fakültesi, Tıbbi Onkoloji Bilim Dalı

Amaç: Neoadjuvan kemoterapi (NAK), tümör hacmini küçültme ve tedavi yanıtını değerlendirme amacıyla yaygın olarak kullanılmaktadır. Meme kanserinde Östrojen reseptörü (ER) ve Progesteron reseptörü (PR) ekspresyonu, prognoz ve tedavi seçiminde kritik biyobelirteçlerdir; ancak NAK alan hastalarda bu ekspresyonlar değişebilmektedir. Bu çalışma, NAK sonrası rezidüel tümörlerde biyobelirteç değişimlerinin sıklığını ve prognostik önemini incelemeyi amaçlamaktadır.

Gereç-Yöntem: Bu retrospektif çalışmada, Ocak 2012 ile Temmuz 2025 tarihleri arasında, histolojik olarak kanıtlanmış, lokal-ileri evre meme kanseri tanısı alan, NAK sonrası opere edilen ve rezidüel tümörü bulunan 18 yaş üstü 338 hasta analiz edilmiştir. ER ve PR ekspresyonları değerlendirilmiş; değişimler "stabil pozitif", "pozitiften negatife", "stabil negatif" ve "negatiften pozitife" olmak üzere dört kategoride incelenmiştir. Sağkalım analizleri Kaplan-Meier ve Cox regresyon modelleri ile yapılmıştır.

Bulgular: Hastaların medyan yaşı 52, ortalama takip süresi ise 57.6 aydır. Takip boyunca hastaların %26.6'sında nüks, %16.6'sında kansere bağlı ölüm gözlenmiştir. NAK öncesi 273 hasta (%80.8) ER pozitif, 246 hasta (%72.8) PR pozitiftir. NAK sonrası ER değişim oranı %12, PR değişim oranı ise %18 olarak saptanmıştır (Şekil 1). Bu reseptör değişimleri ile hastalıksız sağkalım (DFS) ve genel sağkalım (OS) arasında istatistiksel olarak anlamlı bir ilişki bulunmamıştır (Tablo 1). ER pozitif hastalarda DFS ve OS süreleri, ER negatif hastalara kıyasla daha uzundur. ER kaybı, sağkalım sürelerinde sayısal bir azalma ile ilişkili olsa da (mDFS: 116 vs 113 ay; mOS: 131 vs 127 ay), bu fark istatistiksel anlamlılığa ulaşmamıştır (mDFS için $p=0.837$; mOS için $p=0.749$). Benzer şekilde, PR ekspresyonundaki değişiklikler açısından da anlamlı fark saptanmamıştır ($p>0.05$) (Şekil 2).

Sonuç: Neoadjuvan kemoterapi sonrasında meme kanserinde ER ve PR ekspresyonlarında belirgin değişiklikler gözlenmektedir. Bu bulgular, rezidüel tümörü kalan hastalarda biyobelirteçlerin yeniden değerlendirilmesi gerekliliğini ve adjuvan tedavi kararlarının tümörün güncel biyolojik profili dikkate alınarak kişiselleştirilmesinin önemini vurgulamaktadır. Ancak bu değişimlerin prognostik değerinin netleştirilmesi için daha geniş ve prospektif çalışmalara ihtiyaç vardır.

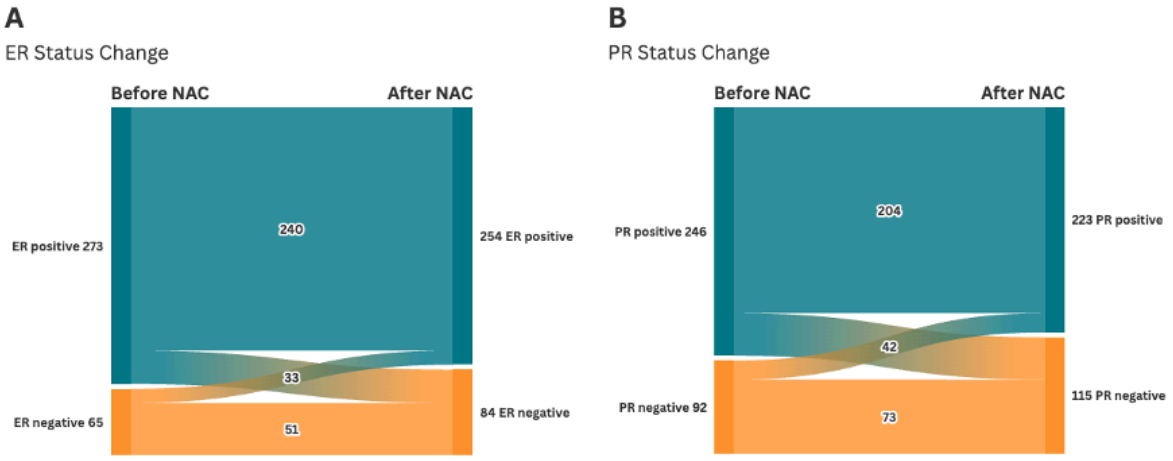

Şekil 1: Neoadjuvan kemoterapi (NAK) öncesi ve sonrası (A) ER ve (B) PR durumundaki değişiklikleri gösteren Sankey Diyagramı. (ER: Östrojen reseptörü; PR: Progesteron reseptörü.)

Tablo 1: Moleküler Alt Tip Belirteçlerindeki Değişimin mDFS ve mOS ile ilişkisi

Değişken	Kategori	N	mDFS	HR(95% GA)	*P*	mOS	HR(95% GA)	*P*
ER Durum Değişikliği	+ → +	240	116±4	1*	837	131±4	1*	749
	+ → –	33	113±11	1.07 (0.55-2.1)		127±9	1.15 (0.47 -2.8)	
	- → –	51	70±7	1*	521	99±10	1*	913
	- → +	14	93±17	0.73 (0.27-1.9)		95±15	0.95 (0.34 -2.6)	
PR Durum Değişikliği	+ → +	204	114±5	1*	151	131±4	1*	66
	+ → –	42	99±10	1.51 (0.86-2.7)		115±9	1.97 (0.96 -4.0)	
	- → –	73	81±6	1*	552	114±8	1*	620
	- → +	19	85±15	1.28 (0.57-2.9)		100±14	1.27 (0.49 -3.3)	

*: Referans; ER: Östrojen reseptörü; PR: Progesteron reseptörü; GA: Güven Aralığı; mDFS: Ortalama hastalıksız sağkalım; mOS: Ortalama genel sağkalım.

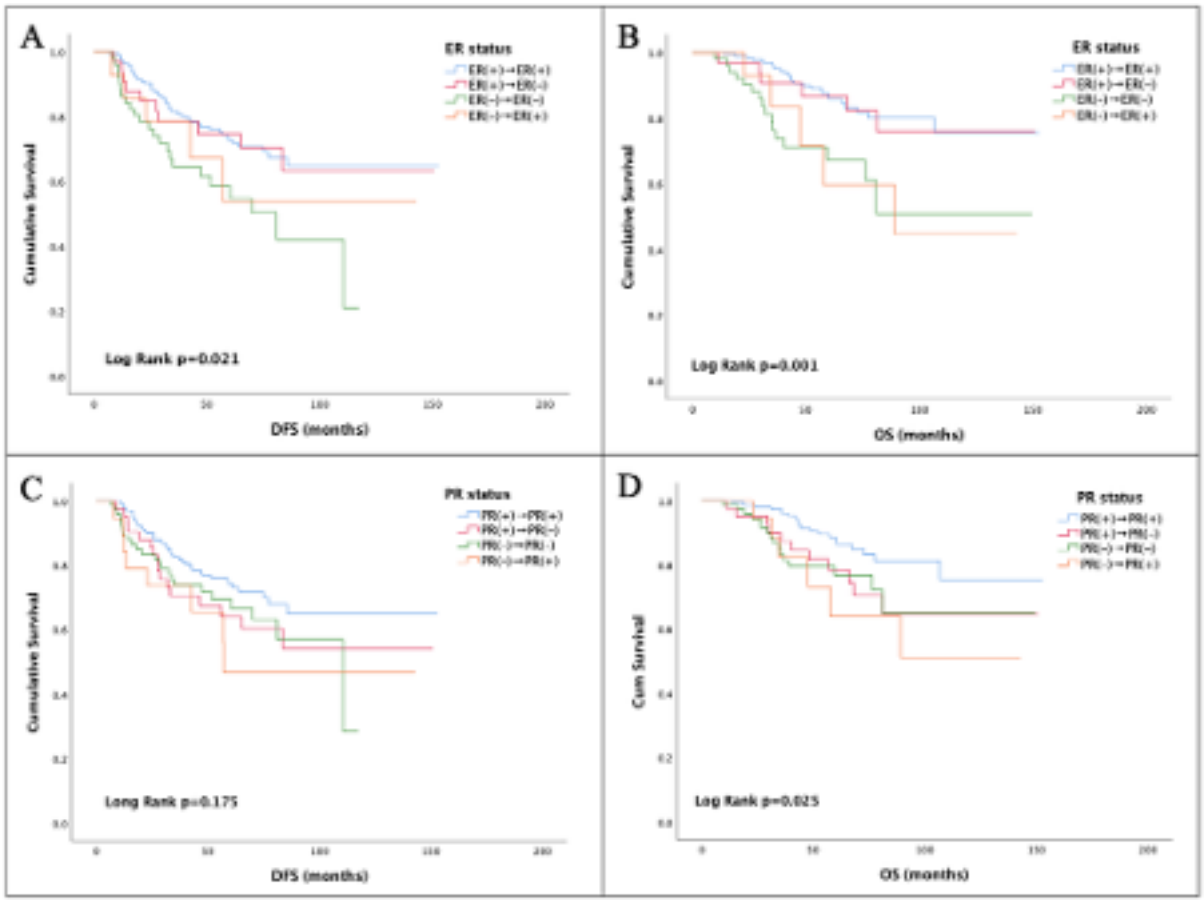

Şekil 2: ER ve PR durumu değişen ve değişmeyen gruplarda hastalıksız sağkalım (DFS) ve genel sağkalım (OS) Kaplan-Meier eğrileri. (A) ER değişiminin DFS üzerindeki etkisi; (B) ER değişim durumunun OS üzerindeki etkisi; (C) PR değişiminin DFS üzerindeki etkisi; (D) PR değişim durumunun OS üzerindeki etkisi.

SÖZEL SUNUM 03

OLAPARİB VE TALAZOPARİBİN HEMATOLOJİK YAN ETKİ PROFİLLERİNİN KARŞILAŞTIRILMASI: FAERS VERİTABANI ANALİZİ

Çağla Eyüpler Akmercan1, Seda Jeral2

1Göztepe Süleyman Yalçın Şehir Hastanesi, Tıbbi Onkoloji Bilim Dalı, İstanbul
2Cerrahpaşa Tıp Fakültesi, Tıbbi Onkoloji Bilim Dalı, İstanbul

Giriş: PARP inhibitörleri olan olaparib ve talazoparib, BRCA-mutant meme kanseri hastalarında kullanılan hedefe yönelik ajanlardır. Klinik deneyim, benzer etki mekanizmasına sahip bu ilaçların farklı hematolojik yan etki profiline sahip olduğuna işaret etmektedir. Bu çalışma, gerçek yaşamda bildirilen advers olayları temel alarak iki ilacın hematolojik toksisite profillerini karşılaştırmayı amaçlamaktadır.

Yöntem: FAERS (FDA Adverse Event Reporting System) veritabanından elde edilen ham veri dosyalarındaki yinelenen kayıtlar ve klinik anlam taşımayan reaksiyon ifadeleri ayıklandı. Hematolojik toksisiteyi yansıtan anemi, trombositopeni, nötropeni, febril nötropeni ve pansitopeni olayları önceden tanımlanmış bir liste ile belirlendi. Olaparib ve talazoparib alan olgular hematolojik yan etki profili açısından değerlendirildi. İlaçlar arası karşılaştırmanın yanlılıktan uzak yürütülebilmesi için her olay, toplam olay sayısına göre normalize edildi. Hematolojik yan etkilerin toplam yan etkiler içindeki oranları hesaplandı, ayrıca disproporsiyon analiziyle her yan etki için %95 güven aralığıyla birlikte ROR hesaplandı.

Bulgular: Toplamda 1849 olaparib ve 403 talazoparib ile ilgili advers olay değerlendirildi. Olaparib grubıunda %12.1, talazoparib grubunda %29 hematolojjik yan etki saptandı. Advers olayların disproporsiyon analizinde elde edilen ROR değerleri, talazoparibin hematolojik toksisite açısından olaparibe kıyasla belirgin bir risk artışı taşıdığını gösterdi. Özellikle trombositopeni (ROR 8.48; %95 GA 4.80–14.99), nötropeni (ROR 4.12; %95 GA 2.22–7.63) ve febril nötropeni (ROR 8.10; %95 GA 3.88–16.94) talazoparib lehine güçlü sinyaller görüldü. Bu bulgular, hematolojik yan etkilerin talazoparib tedavisi sırasında daha sık ve daha belirgin ortaya çıkabileceğini düşündürmektedir.

Sonuç: Bulgular, talazoparibin hematolojik toksisite açısından olaparibe göre daha belirgin bir advers olay yükü taşıdığına işaret etmektedir.

Anahtar Kelimeler:
PARP inhibitörleri, olaparib, talazoparib, advers olay

SÖZEL SUNUM 04

METASTATİK MEME KANSERİNDE EVEROLİMUS TEDAVİSİ: TEK MERKEZ DENEYİMİ

Rıdvan Gönül1, Oktay Bozkurt1

1 Erciyes Üniversitesi Tıp Fakültesi Hastanesi, Medikal Onkoloji Ana Bilim Dalı, Kayseri.
2 Erciyes Üniversitesi Tıp Fakültesi Hastanesi, Medikal Onkoloji Ana Bilim Dalı, Kayseri.

Özet: Hormon reseptörü (HR) pozitif, HER2 negatif metastatik meme kanserinde everolimus ile eksemestan kombinasyonu etkinliği gösterilmiş bir tedavidir. Bu çalışmada, merkezimizdeki everolimus tedavisi alan metastatik meme kanseri hastalarının tedavi sonuçlarını ve prognostik faktörleri değerlendirmeyi amaçladık. Ocak 2020-Aralık 2025 tarihleri arasında kliniğimizde HR pozitif, HER2 negatif metastatik meme kanseri tanısıyla everolimus ile eksemestan tedavisi alan 19 hastanın verileri retrospektif olarak incelendi. Hasta demografik özellikleri, tümör karakteristikleri, metastaz lokalizasyonları ve tedavi sonuçları kaydedildi. Progresyonsuz sağkalım (PFS) ve genel sağkalım (OS) Kaplan-Meier yöntemi ile hesaplandı. Prognostik faktörlerin (yaş, ECOG, luminal tip, metastaz lokalizasyonu, tedavi basamağı) PFS ve OS üzerine etkisi log-rank testi ile değerlendirildi. Medyan yaş 48 (36-67) idi. Hastaların %68.4'ü ECOG 0, %78.9'u Luminal B alt tipindeydi. Kemik metastazı %84.2, visseral metastaz %84.2, karaciğer metastazı %52.6 hastada mevcuttu. Everolimus hastaların %63.2'sine erken basamakta (2-3. sıra tedavi), %36.8'ine geç basamakta (≥4. sıra tedavi) uygulandı. Medyan PFS 6.0 ay (95% CI: 3.7-8.3), medyan OS 20.8 ay (95% CI: 9.4-32.3) bulundu. Prognostik faktörler ile PFS ve OS arasında istatistiksel olarak anlamlı fark saptanmadı (tüm karşılaştırmalar için p>0.05). Gerçek yaşam kohortumuzdaki everolimus tedavi sonuçları BOLERO-2 çalışmasında bildirilen verilerle uyumlu bulunmuştur. Çalışmamızın retrospektif dizaynı ve küçük örneklem büyüklüğü prognostik faktör analizinde istatistiksel gücü sınırlamıştır.

Anahtar Kelimeler: Metastatik meme kanseri, everolimus, gerçek yaşam verisi, progresyonsuz sağkalım

Abstract: Everolimus plus exemestane combination is an established treatment for hormone receptor (HR)-positive, HER2-negative metastatic breast cancer. We aimed to evaluate treatment outcomes and prognostic factors in metastatic breast cancer patients who received everolimus treatment at our center. Data from 19 patients with HR-positive, HER2-negative metastatic breast cancer who received everolimus plus exemestane treatment between January 2020 and December 2025 were retrospectively analyzed. Patient demographics, tumor characteristics, metastasis locations and treatment outcomes were recorded. Progression-free survival (PFS) and overall survival (OS) were calculated using Kaplan-Meier method. The effect of prognostic factors (age, ECOG, luminal subtype, metastasis location, treatment line) on PFS and OS was evaluated with log-rank test. Median age was 48 (36-67) years. ECOG performance status 0 was present in 68.4% and Luminal B subtype in 78.9% of patients. Bone metastases were present in 84.2%, visceral metastases in 84.2%, and liver metastases in 52.6% of patients. Everolimus was administered as early-line treatment (2nd-3rd line) in 63.2% and late-line treatment (≥4th line) in 36.8% of patients. Median PFS was 6.0 months (95% CI: 3.7-8.3) and median OS was 20.8 months (95% CI: 9.4-32.3). No significant differences were found between prognostic factors and PFS or OS (p>0.05 for all comparisons). Everolimus treatment outcomes in our real-world cohort were consistent with

data reported in the BOLERO-2 study. The retrospective design and small sample size of our study limited the statistical power in prognostic factor analysis.
Keywords: Metastatic breast cancer, everolimus, real-world data, progression-free survival, overall survival.

1. GİRİŞ: Meme kanseri, kadınlarda en sık görülen kanser türüdür ve kanser nedenli ölümlerin önde gelen sebeplerinden biridir (Sung vd., 2021). Hastaların yaklaşık %70'i hormon reseptörü pozitif, HER2 negatif alt tiptedir (Howlader vd., 2014). Metastatik hastalıkta endokrin tedavi temel tedavi yaklaşımıdır, ancak zamanla endokrin direnç gelişmektedir (Osborne ve Schiff, 2011).

Mammalian target of rapamycin (mTOR) yolağı, hücre proliferasyonu, anjiyogenez ve hücre sağkalımında kritik rol oynar (Porta vd., 2014). Hormon reseptörü pozitif meme kanserinde mTOR yolağı aktivasyonu endokrin dirençle ilişkilidir (Miller vd., 2011). Everolimus, mTOR kompleks 1'in (mTORC1) selektif inhibitörüdür ve eksemestan ile kombinasyonu aromataz inhibitörüne dirençli metastatik meme kanserinde etkinlik göstermiştir (Baselga vd., 2012).

Faz III BOLERO-2 çalışması, aromataz inhibitörüne dirençli postmenopozal metastatik meme kanseri hastalarında everolimus ile eksemestan kombinasyonunun plaseboya kıyasla PFS'yi anlamlı olarak uzattığını göstermiştir (medyan PFS: 7.8 aya karşı 3.2 ay, HR: 0.45, $p<0.001$) (Baselga vd., 2012). OS analizinde de numerik yarar gözlenmiştir (Piccart vd., 2014).

Randomize kontrollü çalışmalar altın standart olmakla birlikte, gerçek yaşam verileri tedavi etkinliğinin klinik pratikte değerlendirilmesi açısından önemlidir (Sherman vd., 2016). Gerçek yaşam kohortlarında hasta populasyonu daha heterojen olup, komorbidite yükü daha yüksektir. Bu çalışmada, merkezimizdeki everolimus tedavisi alan metastatik meme kanseri hastalarının tedavi sonuçlarını ve prognostik faktörleri değerlendirmeyi amaçladık.

2. MATERYAL VE YÖNTEM

2.1. Hasta Seçimi

Ocak 2020-Aralık 2025 tarihleri arasında Erciyes Üniversitesi Tıp Fakültesi Hastanesi Medikal Onkoloji Kliniği'nde HR pozitif, HER2 negatif metastatik meme kanseri tanısıyla everolimus ile eksemestan tedavisi alan hastalar retrospektif olarak incelendi. Hormon reseptörü pozitifliği, immünohistokimyasal yöntemle östrojen reseptörü (ER) ve/veya progesteron reseptörü (PR) %1 ve üzeri nükleer boyanma olarak tanımlandı. HER2 negatifliği, immünohistokimya ile 0 veya 1+ boyanma ya da 2+ boyanma durumunda in situ hibridizasyon yöntemi ile amplifikasyon saptanmaması olarak tanımlandı.

2.2. Veri Toplama:

Hastaların demografik özellikleri (yaş, menopoz durumu), tümör karakteristikleri (histolojik tip, grade, luminal alt tip), metastaz lokalizasyonları, metastatik hastalık tanı tarihi, everolimus tedavi başlangıç tarihi, tedavi basamağı, progresyon tarihi ve exitus tarihi hastane bilgi sisteminden kaydedildi. ECOG performans durumu tedavi başlangıcındaki değer olarak alındı. Luminal A, grade 1-2 ve Ki-67 <%20 olan tümörler; Luminal B, grade 3 ve/veya Ki-67 ≥%20 olan tümörler olarak tanımlandı.

2.3. İstatistiksel Analiz:

PFS, everolimus tedavi başlangıcından hastalık progresyonu veya herhangi bir nedene bağlı ölüm ya da son kontrol tarihine kadar geçen süre olarak tanımlandı. OS, everolimus tedavi başlangıcından herhangi bir nedene bağlı ölüm ya da son kontrol tarihine kadar geçen süre olarak tanımlandı. Sağkalım analizleri Kaplan-Meier yöntemi ile hesaplandı. Prognostik faktörlerin (yaş, ECOG performans durumu, luminal tip, metastaz lokalizasyonu, metastaz bölge sayısı, tedavi basamağı) PFS ve OS üzerine etkisi log-rank testi ile değerlendirildi. İstatistiksel analizler SPSS 26.0 (IBM

Corp., Armonk, NY, ABD) programı kullanılarak yapıldı. P<0.05 değeri istatistiksel olarak anlamlı kabul edildi.

3. BULGULAR

3.1. Hasta Özellikleri

Çalışmaya toplam 19 hasta dahil edildi. Hastaların tümü kadındı. Medyan yaş 48 (aralık: 36-67) idi. ECOG performans durumu 0 olan hasta oranı %68.4 (n=13), ECOG 1 olan hasta oranı %31.6 (n=6) idi. Luminal B hasta oranı %78.9 (n=15), Luminal A hasta oranı %21.1 (n=4) idi. Hasta ve tümör özellikleri Tablo 1'de özetlenmiştir.

Tablo 1. Hasta ve tümör özellikleri (n=19)

Karakteristik	Değer
Yaş (yıl)	
Medyan (aralık)	48 (36-67)
ECOG PS, n (%)	
0	13 (68.4)
1	6 (31.6)
Luminal Tip, n (%)	
Luminal A	4 (21.1)
Luminal B	15 (78.9)
Metastaz Lokalizasyonu, n (%)	
Kemik	16 (84.2)
Karaciğer	10 (52.6)
Akciğer	0 (0)
Lenf nodu	11 (57.9)
Visseral	16 (84.2)
Metastaz Bölge Sayısı, n (%)	
1 bölge	3 (15.8)
2 bölge	5 (26.3)
3 bölge	6 (31.6)
4 bölge	5 (26.3)
Everolimus Tedavi Zamanı, n (%)	
Erken (2-3. sıra)	12 (63.2)
Geç (≥4. sıra)	7 (36.8)

Metastaz lokalizasyonları incelendiğinde kemik metastazı %84.2 (n=16), visseral metastaz %84.2 (n=16), karaciğer metastazı %52.6 (n=10), lenf nodu metastazı %57.9 (n=11) hastada mevcuttu. Hastaların %15.8'inde (n=3) tek bölge, %26.3'ünde (n=5) iki bölge, %31.6'sında (n=6) üç bölge, %26.3'ünde (n=5) dört bölge metastazı vardı. Everolimus tedavisi hastaların %63.2'sine (n=12) erken basamakta (2-3. sıra tedavi), %36.8'ine (n=7) geç basamakta (≥4. sıra tedavi) uygulandı.

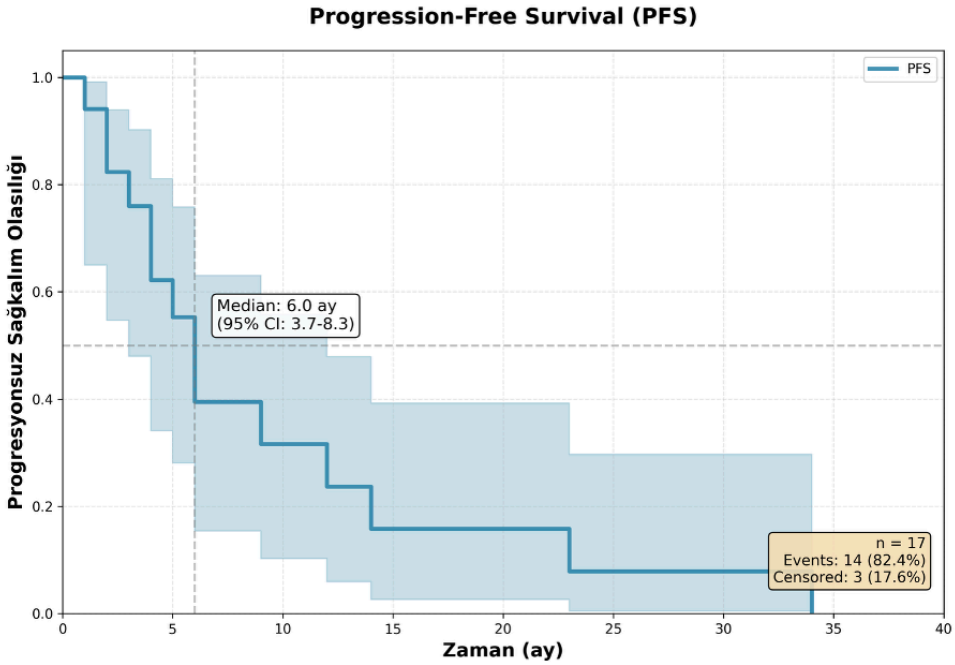

3.2. Sağkalım Sonuçları

Ortanca takip süresi 14.6 ay (aralık: 1.0-66.2 ay) idi. Medyan PFS 6.0 ay (95% CI: 3.7-8.3, aralık: 0-34 ay) olarak bulundu. Takip süresince 15 hastada (%78.9) progresyon gelişti, 4 hasta (%21.1) progresyonsuz olarak takip edilmektedir. Kaplan-Meier PFS eğrisi Şekil 1'de gösterilmiştir.

Şekil 1. Progresyonsuz sağkalım (PFS) Kaplan-Meier eğrisi

Medyan OS 20.8 ay (95% CI: 9.4-32.3, aralık: 1.0-66.2 ay) olarak saptandı. Takip süresince 14 hasta (%73.7) kaybedildi, 5 hasta (%26.3) halen yaşamaktadır. Kaplan-Meier OS eğrisi Şekil 2'de gösterilmiştir.

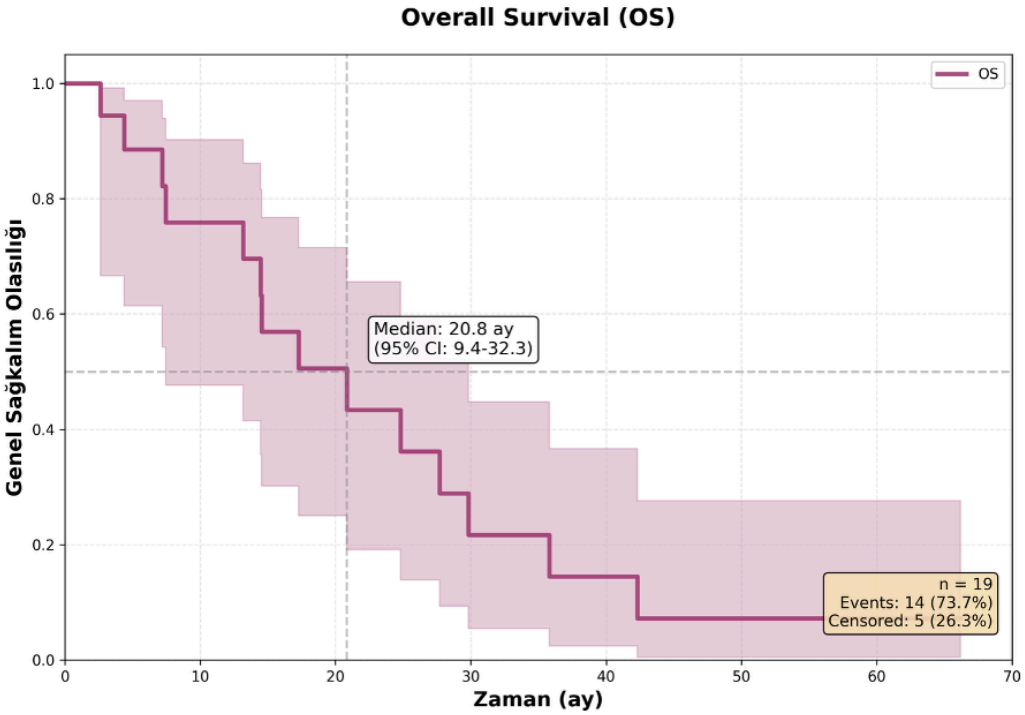

Şekil 2. Genel sağkalım (OS) Kaplan-Meier eğrisi

3.3. Prognostik Faktör Analizi

Yaş (≤50 vs >50), ECOG performans durumu (0 vs 1), luminal tip (A vs B), metastaz lokalizasyonu (kemik, karaciğer, visseral), metastaz bölge sayısı ve everolimus tedavi basamağı (erken vs geç) açısından PFS ve OS arasında istatistiksel olarak anlamlı fark saptanmadı (tüm karşılaştırmalar için $p>0.05$). Küçük örneklem büyüklüğü nedeniyle prognostik faktör analizinde istatistiksel güç sınırlı kalmıştır.

4. TARTIŞMA

Bu retrospektif tek merkez çalışmasında, hormon reseptörü pozitif, HER2 negatif metastatik meme kanseri hastalarında everolimus ile eksemestan tedavisinin gerçek yaşam etkinliğini değerlendirdik. Medyan PFS 6.0 ay ve medyan OS 20.8 ay bulundu. Bu sonuçlar, BOLERO-2 çalışmasında bildirilen medyan PFS 7.8 ay ve medyan OS 31.0 ay değerleri ile uyumludur (Baselga vd., 2012; Piccart vd., 2014).

Gerçek yaşam verilerinde PFS ve OS değerlerinin randomize çalışmalara göre daha kısa olması beklenen bir durumdur. Bunun nedenleri arasında hasta populasyonunun daha heterojen olması, ileri yaş hastaların ve yüksek komorbidite yükü olan hastaların dahil edilmesi, daha geç basamak tedavi uygulaması sayılabilir (Verma vd., 2016). Bizim kohortumuzda hastaların %36.8'i 4. ve üzeri basamakta tedavi almıştı, bu oran BOLERO-2 çalışmasına göre daha yüksektir.

Literatürde yapılan gerçek yaşam çalışmalarında everolimus ile eksemestan tedavisinin PFS değerleri 5.4-8.4 ay arasında bildirilmiştir (Verma vd., 2016; Bachelot vd., 2016; Fabi vd., 2018). Bizim sonuçlarımız bu aralıkta yer almaktadır. OS değerleri ise çalışmalar arasında 18-31 ay arasında değişmektedir (Fabi vd., 2018). Bizim kohortumuzda saptadığımız medyan OS 20.8 ay bu aralıkta yer almaktadır.

Literatürde ECOG performans durumu, visseral metastaz varlığı ve tedavi basamağının prognostik önemi bildirilmiş olsa da (Bachelot vd., 2016; Fabi vd., 2018), çalışmamızda değerlendirilen prognostik faktörlerden (yaş, ECOG, luminal tip, metastaz lokalizasyonu, visseral metastaz, tedavi basamağı) hiçbiri PFS ve OS üzerine, literatür ile paralellik gösterecek şekilde, istatistiksel olarak anlamlı etki göstermedi. Bu durum küçük örneklem büyüklüğü ve dolayısıyla yetersiz istatistiksel güçle açıklanabilir.

Çalışmamızın bazı kısıtlılıkları mevcuttur. Retrospektif dizayn, tek merkez deneyimi ve küçük hasta sayısı başlıca kısıtlılıklardır. Bununla birlikte, Türkiye'den bildirilen everolimus gerçek yaşam verileri sınırlıdır ve çalışmamız bu açıdan literatüre katkı sağlamaktadır.

5. SONUÇ

Gerçek yaşam kohortumuzdaki everolimus ile eksemestan tedavi sonuçları BOLERO-2 çalışmasında bildirilen verilerle uyumlu bulunmuştur. Medyan PFS ve OS değerleri, ileri basamak metastatik meme kanseri tedavisinde everolimus ile eksemestan kombinasyonunun klinik pratikte de etkin bir tedavi seçeneği olduğunu göstermektedir. Çalışmamızın retrospektif dizaynı ve küçük örneklem büyüklüğü prognostik faktör analizinde istatistiksel gücü sınırlamıştır. Daha geniş hasta serilerini içeren prospektif çalışmalara ihtiyaç vardır.

SÖZEL SUNUM 05

BİRİNCİ BASAMAK CDK4/6 İNHİBİTÖRÜ İLE TEDAVİ EDİLEN HORMON RESEPTÖR POZİTİF METASTATİK MEME KANSERİNDE PAN-İMMÜN-INFLAMASYON DEĞERİNİN PROGNOSTİK ÖNEMİ

Kamuran YÜCEER1, Uğur TÜRKMEN2, Metin ÖZKAN3, Mevlüde İNANÇ4, Oktay BOZKURT5

1 Araştırma görevlisi, Erciyes Üniversitesi Tıp Fakültesi İç Hast.Anabilim Dalı, Tıbbi Onkoloji Bilim Dalı, Kayseri
2 Araştırma görevlisi, Erciyes Üniversitesi Tıp Fakültesi İç Hast. Anabilim Dalı, Tıbbi Onkoloji Bilim Dalı, Kayseri
3 Erciyes Üniversitesi Tıp Fakültesi İç Hastalıkları Anabilim Dalı, Tıbbi Onkoloji Bilim Dalı, Kayseri
4 Erciyes Üniversitesi Tıp Fakültesi İç Hastalıkları Anabilim Dalı, Tıbbi Onkoloji Bilim Dalı, Kayseri
5 Erciyes Üniversitesi Tıp Fakültesi İç Hastalıkları Anabilim Dalı, Tıbbi Onkoloji Bilim Dalı, Kayseri

Amaç: Meme kanseri, dünya genelinde kadınlarda en sık tanı alan malignite olup kansere bağlı mortalitenin önde gelen nedenleri arasındadır. Metastatik hastalıkta klinik seyir heterojen olup prognozun öngörülmesi ve tedavinin bireyselleştirilmesi temel hedeflerdir. Son yıllarda, tümör–konak etkileşimini yansıtan sistemik inflamatuvar belirteçler prognostik araçlar olarak önem kazanmıştır. Nötrofil, lenfosit, monosit ve trombosit parametrelerini içeren pan-immün-inflamasyon değeri (PIV), çeşitli solid tümörlerde sağkalımla ilişkilidir. Ancak hormon reseptör pozitif metastatik meme kanserinde, birinci basamak CDK4/6 inhibitörü alan hastalarda PIV' in prognostik rolü sınırlı olarak araştırılmıştır.

Yöntem: Bu retrospektif çalışmaya, Erciyes Üniversitesi Tıp Fakültesi Hastanesi Tıbbi Onkoloji Bölümünde takip edilen, hormon reseptör pozitif metastatik meme kanseri tanılı ve birinci basamakta CDK4/6 inhibitörü ve hormonoterapi ile tedavi edilen 127 hasta dahil edildi. Hastaların klinik, patolojik ve laboratuvar verileri retrospektif olarak incelendi. İnflamatuar indeksler hesaplandı ve prognostik cut-off değerleri ROC analizi ile belirlendi. Genel sağkalım (OS) ve ilerlemesiz sağkalım (PFS) Kaplan–Meier yöntemiyle analiz edildi.
Bulgular: Hastaların medyan yaşı 58 yıl olup çoğunluğu postmenopozal ve ECOG 0–1 performans durumundaydı. ROC analizlerinde NLR, SII, SIRI ve PIV istatistiksel olarak anlamlı ve orta düzeyde ayırt edici performans gösterdi. PIV için optimal cut-off değeri 408,3 olarak belirlendi. Yüksek PIV düzeyleri; daha genç yaş, premenopozal durum, invaziv duktal karsinom (NST) histolojisi, fulvestrant kullanımı ve diğer inflamatuar indekslerin yüksekliği ile anlamlı şekilde ilişkiliydi. Medyan 45,6 aylık takip süresince 32 hastada (%25,2) ölüm, 61 hastada (%48) progresyon saptandı. Tüm kohortta medyan OS 55 ay, medyan PFS 40 ay olarak hesaplandı. PIV ≥408,3 olan hastalarda OS (48 aya karşı 57 ay; p=0,015) ve PFS (26 aya karşı 57 ay; p<0,001) anlamlı derecede daha kısa bulundu.

Sonuç: Bu çalışma, yüksek PIV düzeylerinin hormon reseptör pozitif metastatik meme kanserinde, birinci basamak CDK4/6 inhibitörü ile tedavi edilen hastalarda daha kötü klinik sonuçlarla ilişkili olduğunu göstermektedir. Bulgular, PIV'in risk sınıflandırması ve prognoz öngörüsünde güvenilir bir prognostik biyobelirteç olarak klinik kullanım potansiyeline sahip olduğunu düşündürmektedir. Ancak bu verilerin klinik pratiğe entegrasyonu için daha geniş örneklemli, çok merkezli ve prospektif onkolojik çalışmalarla doğrulanması gerekmektedir.

Anahtar Kelimeler: Metastatik meme kanseri, CDK4/6 inhibitörleri, sistemik inflamasyon, pan-immün-inflamasyon indeksi, sağkalım.

KAYNAKÇA

1. Sung H, Ferlay J, Siegel RL, Laversanne M, Soerjomataram I, Jemal A, Bray F. Global cancer statistics 2020: GLOBOCAN estimates of incidence and mortality worldwide for 36 cancers in 185 countries. CA: a cancer journal for clinicians. 2021 May;71(3):209-49.

2. Qi X, Qiao B, Song T, Huang D, Zhang H, Liu Y, Jin Q, Yang M, Liu D. Clinical utility of the pan-immune-inflammation value in breast cancer patients. Front Oncol. 2023 Aug 30;13:1223786. doi: 10.3389/fonc.2023.1223786. PMID: 37711203; PMCID: PMC10499041.

Tablo 1. Pan-İmmün-İnflamasyon Değerine (PIV) Göre Klinik, Patolojik, Tedavi Özellikleri ve İnflamatuvar İndekslerin Karşılaştırılması

Kategorik değişkenler		n (%)	PIV <408.3 n (%)	PIV ≥408.3 n (%)	P
Yaş	<55	62 (48.8)	34 (41.5)	28 (62.2)	20
	≥55	65 (51.2)	48 (58.5)	17 (37.8)	
Menopoz durumu	Premenopozal	30 (23.6)	15 (18.3)	15 (33.3)	47
	Postmenopozal	97 (76.4)	67 (81.7)	30 (66.7)	
ECOG performans durumu	0–1	90 (70.9)	54 (65.9)	36 (80.0)	69
	≥2	37 (29.1)	28 (34.1)	9 (20.0)	
Tümör lokalizasyonu	Sağ	66 (51.9)	42 (51.2)	24 (53.4)	743
	Sol	59 (46.5)	39 (47.6)	20 (44.4)	
	Bilateral	2 (1.6)	1 (1.2)	1 (2.2)	
Histolojik tip	Duktal,NST	103 (81.1)	62 (75.6)	41 (91.1)	22
	Lobüler	12 (9.4)	9 (11.0)	3 (6.7)	
	Diğer	12 (9.4)	11 (13.4)	1 (2.2)	
Moleküler alt tip	Luminal A	68 (53.5)	47 (57.3)	21 (46.7)	352
	Luminal B (HER2(-))	39 (30.7)	22 (26.8)	17 (37.8)	
	Luminal B (HER2(+))	20 (15.7)	13 (15.9)	7 (15.6)	
Metastaz bölgesi	Karaciğer	23 (18.1)	16 (19.5)	7 (15.6)	747
	Kemik	34 (26.8)	21 (25.6)	13 (28.9)	
	Diğer	70 (55.1)	45 (54.9)	25 (55.6)	
CDK4/6 inhibitörü	Palbosiklib	62 (48.8)	39 (47.6)	23 (51.1)	422
	Ribosiklib	65 (51.2)	43 (52.4)	22 (48.9)	
Hormonoterapi	Letrozol	93 (73.2)	67 (81.7)	26 (57.8)	4
	Fulvestrant	34 (26.8)	15 (18.3)	19 (42.2)	
NLR	<2.86	75 (59.1)	63 (76.8)	12 (26.7)	<0.001
	≥2.86	52 (40.9)	19 (23.2)	33 (73.3)	
SII	<484.6	45 (35.4)	45 (54.9)	0 (0.0)	<0.001
	≥484.6	82 (64.6)	37 (45.1)	45 (100.0)	
SIRI	<1.30	76 (59.8)	70 (85.4)	6 (13.3)	<0.001
	≥1.30	51 (40.2)	12 (14.6)	39 (86.7)	

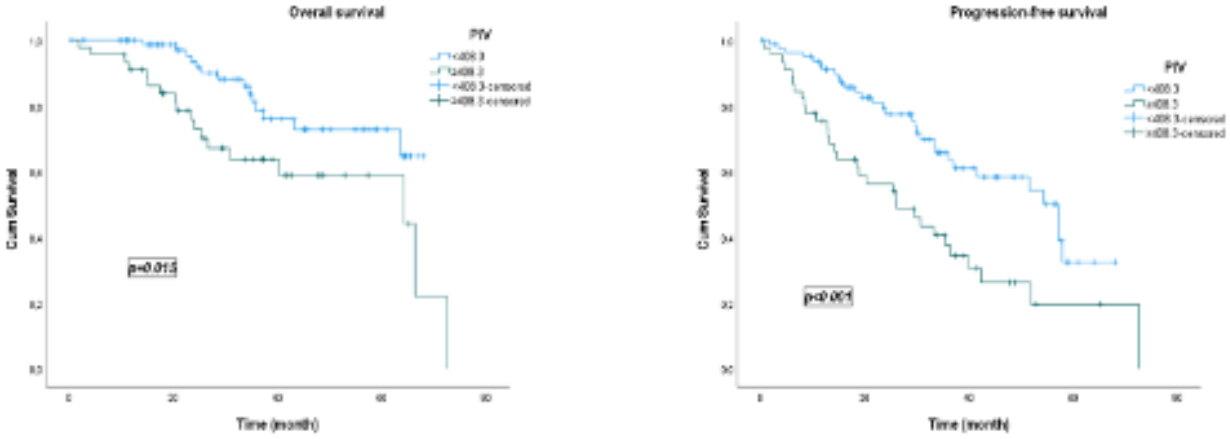

Şekil 1. Pan-immün-inflamasyon değerine (PIV) göre genel sağkalım (OS) ve ilerlemesiz sağkalımın (PFS) Kaplan–Meier eğrileri

SÖZEL SUNUM 06

METASTATIK MEME KANSERİNDE SACİTUZUMAB GOVITEKAN DENEYİMİ: TEK MERKEZ GERÇEK YAŞAM VERİLERİ

Ahmet BAŞGÖZE[1], Onur ALKAN1

Prof. Dr. Süleyman Yalçın Şehir Hastanesi, Onkoloji Bilim Dalı.

Amaç: Sacituzumab govitekan (SG), Trop-2 hedefli bir antikor–ilaç konjugatı olup yapılan randomize çalışmalarda metastatik üçlü negatif meme kanserinde sağkalım avantajı göstermiştir. Klinik çalışma popülasyonlarının seçilmiş hasta gruplarını yansıtması nedeniyle, SG'nin gerçek yaşam koşullarındaki etkinlik ve güvenlik profilinin değerlendirilmesi önemlidir. Bu çalışmada merkezimizde tedavi alan metastatik üçlü negatif meme kanserli hastalarda SG tedavisinin progresyonsuz sağkalım (PFS), genel sağkalım (OS) ve klinik alt gruplardaki sonuçlarının değerlendirilmesi amaçlanmıştır.

Yöntem: 2024–2025 yılları arasında SG tedavisi alan metastatik üçlü negatif meme kanserli hastalar retrospektif olarak incelendi. Hastaların metastaz zamanlaması (de novo, metakron metastaz), karaciğer metastaz varlığı, hastalık yükü (oligo veya polimetastatik) ve tedavi basamağı durumlarına göre sağkalım analizleri yapıldı. Polimetastatik hastalık ≥5 metastatik odak olarak tanımlandı. PFS ve OS Kaplan–Meier yöntemi ile analiz edildi ve alt grup karşılaştırmaları log-rank testi ile yapıldı. Takip süresi boyunca olay gözlenmeyen hastalar analizlerde olay gerçekleşmeden izlenen hastalar olarak değerlendirildi. İstatistiksel anlamlılık $p<0,05$ olarak kabul edildi.

Bulgular: Çalışma kapsamında 17 hastanın verileri toplandı. Medyan yaş 56 yıl (33–74) olup tüm hastalar kadındı. Hastaların %76,5'i ECOG 0 performans durumuna sahipti. De-novo metastatik hastalık %35,3, metakron metastatik hastalık %64,7 oranında saptandı. Hastaların %52,9'u polimetastatikti ve %47,1'inde karaciğer metastazı mevcuttu. Tüm grupta medyan PFS 12,0 ay (%95 GA: 6,6–17,5) olarak hesaplandı. Takip süresi sonunda 5 hastada ölüm gözlenmiş olup, medyan OS'ye ulaşılamadı. Metastaz zamanı, karaciğer metastazı varlığı, metastatik yük ve tedavi basamağına göre yapılan alt grup analizlerinde PFS ve OS açısından istatistiksel olarak anlamlı fark izlenmedi ($p>0,05$). Hastaların %43,8'inde en az bir grade 3 toksisite gözlenmiş olup, en sık ciddi yan etki nötropeni idi. Grade 4 toksisite izlenmedi.

Sonuç: Tek merkezli gerçek yaşam verilerimiz, SG'nin üçlü negatif metastatik meme kanserinde yönetilebilir bir toksisite profili ile birlikte klinik sonuçlar sağlayabildiğine işaret etmektedir. Bununla birlikte, sınırlı hasta sayısı ve görece kısa takip süresi sağkalım sonuçlarının yorumlanmasında dikkate alınmalıdır. Literatürdeki geniş gerçek yaşam serileri ile birlikte değerlendirildiğinde, daha uzun takip sürelerine sahip veriler tedavinin uzun dönem sonuçlarının daha net ortaya konması açısından önemini korumaktadır.

Anahtar Kelimeler: Metastatik meme kanseri, sacituzumab govitekan, progresyonsuz sağkalım, genel sağkalım

Abstract

Objective: Sacituzumab govitecan (SG) is a Trop-2–directed antibody–drug conjugate that has demonstrated a survival benefit in metastatic triple-negative breast cancer in randomized clinical trials. Since clinical trial populations often represent highly selected patient groups, evaluating the effectiveness and safety profile of SG in real-world settings is of particular importance. The aim of this study was to assess progression-free survival (PFS), overall survival (OS), and clinical outcomes across predefined subgroups in patients with metastatic triple-negative breast cancer treated with SG at our center.

Methods: Patients with metastatic triple-negative breast cancer who received SG between 2024 and 2025 were retrospectively analyzed. Survival analyses were performed according to timing of metastasis (de novo vs. metachronous), presence of liver metastases, disease burden (oligometastatic vs. polymetastatic), and line of therapy. Polymetastatic disease was defined as the presence of ≥5 metastatic lesions. PFS and OS were estimated using the Kaplan–Meier method, and subgroup comparisons were conducted using the log-rank test. Patients who did not experience an event during follow-up were considered censored at the time of last follow-up. A p value <0.05 was considered statistically significant.

Results: A total of 17 patients were included in the study. The median age was 56 years (range, 33–74), and all patients were female. ECOG performance status 0 was observed in 76.5% of the patients. De novo metastatic disease was identified in 35.3%, while 64.7% had metachronous metastatic disease. Polymetastatic disease was present in 52.9% of patients, and liver metastases were observed in 47.1%. In the overall cohort, the median PFS was 12.0 months (95% CI, 6.6–17.5). At the end of follow-up, five deaths had occurred, and the median OS was not reached. Subgroup analyses according to timing of metastasis, presence of liver metastases, metastatic burden, and line of therapy showed no statistically significant differences in terms of PFS or OS (p> 0.05). Grade 3 toxicities were observed in 43.8% of patients, with neutropenia being the most common severe adverse event. No grade 4 toxicity was reported.

Conclusion: Our single-center real-world data suggest that SG can provide clinically meaningful outcomes with a manageable toxicity profile in patients with metastatic triple-negative breast cancer. However, the limited sample size and the relatively short follow-up duration should be taken into consideration when interpreting the survival outcomes. When evaluated together with larger real-world series reported in the literature, data with longer follow-up periods remain essential for more clearly defining the long-term outcomes of this treatment.

Keywords: metastatic breast cancer; sacituzumab govitecan; progression-free survival; overall survival

1. GİRİŞ

Üçlü negatif meme kanseri, sınırlı tedavi seçenekleri ve olumsuz prognozu nedeniyle önemli bir klinik sorun olmaya devam etmektedir. Trop-2, meme kanseri hücrelerinin büyük bir kısmında yüksek düzeyde eksprese edilen ve hedeflenebilir bir transmembran glikoproteindir. Trop-2'ye yönelik bir antikor–ilaç konjugatı olan sacituzumab govitekan (SG), metastatik üçlü negatif meme kanserinde yapılan klinik çalışmalarda progresyonsuz ve genel sağkalım avantajı göstermiştir ve bu doğrultuda tedavi seçenekleri arasında önemli bir yer edinmiştir. Güncel NCCN Klinik Uygulama Kılavuzlarında da SG, daha önce tedavi almış metastatik üçlü negatif meme kanserli hastalar için önerilen tedavi seçenekleri arasında yer almaktadır (NCCN, 2025).
Bununla birlikte, randomize klinik çalışmalar çoğunlukla seçilmiş hasta popülasyonlarını içermekte olup, gerçek yaşam koşullarındaki hasta özellikleri ve tedavi sonuçlarını her zaman

yansıtmayabilmektedir. Gerçek yaşam verileri, daha heterojen hasta gruplarında tedavinin etkinlik ve güvenlik profilinin değerlendirilmesine katkı sağlamaktadır. Bu nedenle, tek merkez gerçek yaşam deneyimlerinin paylaşılması klinik uygulamalarımıza ışık tutacaktır. Bu çalışmada, metastatik üçlü negatif meme kanserli hastalarda SG tedavisinin gerçek yaşam koşullarındaki etkinliği ve sağkalım sonuçları değerlendirilmiştir.

2. GEREÇ VE YÖNTEM

2.1. Çalışma Tasarımı ve Hasta Seçimi

Bu retrospektif, tek merkezli gözlemsel çalışmaya 2024–2025 yılları arasında metastatik üçlü negatif meme kanseri tanısı ile sacituzumab govitekan (SG) tedavisi alan ≥18 yaş hastaların verileri dahil edildi. Tüm hastalar SG'yi üçlü negatif meme kanseri endikasyonunda aldı.

2.2. Veri Toplama

Demografik veriler (yaş, cinsiyet), klinik özellikler (metastaz zamanı, metastatik yük, karaciğer metastazı varlığı), tedavi basamağı ve sağkalım verileri hasta dosyalarından retrospektif olarak elde edildi.

2.3. Tanımlar

Progresyonsuz sağkalım (PFS); tedaviye başlangıç tarihinden hastalığın progrese olduğu tarihe, progresyon görülmeyen hastalarda son kontrol tarihine, progresyon görülmeden ölen hastalarda ölüm tarihine kadar geçen zaman olarak belirlendi. Genel sağkalım (OS) süresi; tedaviye başlangıç tarihinden son kontrol tarihi veya ölüm tarihine kadar geçen zaman olarak hesaplandı.

Metastatik yük değerlendirmesinde, ≥5 metastatik odak varlığı polimetastatik hastalık, <5 metastatik odak varlığı ise oligometastatik hastalık olarak tanımlandı.

2.4. İstatistiksel Analiz

Hastaların metastaz zamanlaması (de novo, metakron metastaz), karaciğer metastaz varlığı, hastalık yükü (oligo veya polimetastatik) ve tedavi basamağı durumlarına göre sağkalım analizleri yapıldı. Sağkalım analizleri Kaplan–Meier yöntemi ile gerçekleştirildi. Alt grup karşılaştırmaları log-rank testi ile yapıldı. Sürekli değişkenler medyan (aralık), kategorik değişkenler ise sayı ve yüzde olarak sunuldu. İstatistiksel anlamlılık $p<0,05$ olarak kabul edildi. İstatistiksel analizler için SPSS v.29 kullanıldı.

3. BULGULAR

3.1. Hasta Demografik, Klinik ve Tümör Özellikleri

Çalışmaya toplam 17 metastatik meme kanseri hastası dahil edildi. Hastaların medyan yaşı 56 yıl (33–74) olup tümü kadındı. Performans durumu değerlendirildiğinde hastaların %76,5'i ECOG 0, %23,5'i ECOG 1 idi. Hastaların %35,3'ü premenopozal, %64,7'si postmenopozal olup, medyan vücut kitle indeksi 28,1 kg/m^2 (19,9–43,7) olarak saptandı.

Histopatolojik değerlendirmede hastaların büyük çoğunluğunda invaziv duktal karsinom izlenirken, ilk tanı anında hastaların %64,7'si üçlü negatif meme kanseri olarak sınıflandırıldı. SG tedavisi sırasında ise tüm hastalar üçlü negatif hastalık özelliklerine sahipti. SG endikasyonu sırasında hastaların çoğunluğu histolojik grade olarak grade 3 olup, medyan Ki-67 değeri %40 idi.

Metastatik hastalık zamanlamasına göre olguların %35,3'ü de-novo, %64,7'si metakron metastatikti. Metastatik yük açısından hastaların yaklaşık yarısı oligometastatik, yarısı polimetastatik hastalık olarak sınıflandırıldı. En sık metastaz lokalizasyonları kemik, lenf nodu ve karaciğer idi. Medyan takip süresi 7,7 ay (2,4–20,8) idi. Mutasyon analizi 13 hastada (%76,5) gerçekleştirildi; bu hastaların birinde CHEK2 mutasyonu (%7,7) saptanırken, diğer hastalarda mutasyon izlenmedi. Hasta demografik, klinik, tümör ve tedavi özellikleri Tablo 1'de ayrıntılı olarak sunulmuştur.

Tablo 1. Hastaların Demografik, Klinik, Tümör ve Tedavi Özellikleri

Özellik	n (%) veya Medyan (Aralık)
Yaş (yıl)	56 (33–74)
Cinsiyet	
Kadın	17 (100)
ECOG performans durumu	
ECOG 0	13 (76,5)
ECOG 1	4 (23,5)
Menopoz durumu	
Premenopozal	6 (35,3)
Postmenopozal	11 (64,7)
Vücut kitle indeksi, (kg/m²)	28,1 (19,9–43,7)
Histopatolojik alt tip	
İnvaziv duktal karsinom	14 (82,4)
Diğer histopatolojik tipler	3 (17,6)
İlk tanı moleküler alt tip	
Üçlü negatif	11 (64,7)
HR pozitif / HER2 negatif	6 (35,3)
SG sırasında moleküler alt tip	
Üçlü negatif	17 (100)
Histolojik grade (SG endikasyonu)	
Grade 1	2 (11,8)
Grade 2	5 (29,4)
Grade 3	10 (58,8)
Ki-67 % (SG endikasyonu)	40 (10–100)
Metastaz zamanı	
De-novo metastatik	6 (35,3)
Metakron metastatik	11 (64,7)

Metastatik yük*	
Oligometastatik	8 (47,1)
Polimetastatik	9 (52,9)
Metastaz lokalizasyonları	
Karaciğer	8 (47,1)
Akciğer	6 (35,3)
Beyin	3 (17,6)
Kemik	11 (64,7)
Lenf nodu / diğer	11 (64,7)
Mutasyon analizi	
Analiz mevcut	13 (76,5)
Patolojik mutasyon saptanan	1 (7,7)
Mutasyon saptanmayan	12 (92,3)
SG uygulandığı basamak (metastatik süreç)	
İkinci basamak	4 (23,5)
Üçüncü basamak	7 (41,2)
Dördüncü basamak	6 (35,3)
SG endikasyon basamağı	
İkinci basamak	7 (41,2)
Üçüncü basamak	8 (47,1)
Dördüncü basamak	2 (11,8)

* Oligometastatik: <5 metastatik odak; Polimetastatik: ≥5 metastatik odak.

3.2. Etkinlik Sonuçları

Toplam 17 hastanın dahil edildiği analizde, 8 hastada progresyon gözlenirken, 9 hastada (%52,9) takip süresi boyunca progresyon izlenmedi. Medyan PFS 12,0 ay (%95 GA: 6,6–17,5) olarak saptandı (Şekil 1).



Şekil 1.
SG tedavisi alan metastatik meme kanserli hastalarda PFS Kaplan–Meier eğrisi

Toplam 17 hastanın dahil edildiği analizde, 5 hastada ölüm olayı gözlenirken, 12 hasta (%70,6) takip süresi sonunda hayattaydı ve medyan OS'ye ulaşılamadı (Şekil 2).

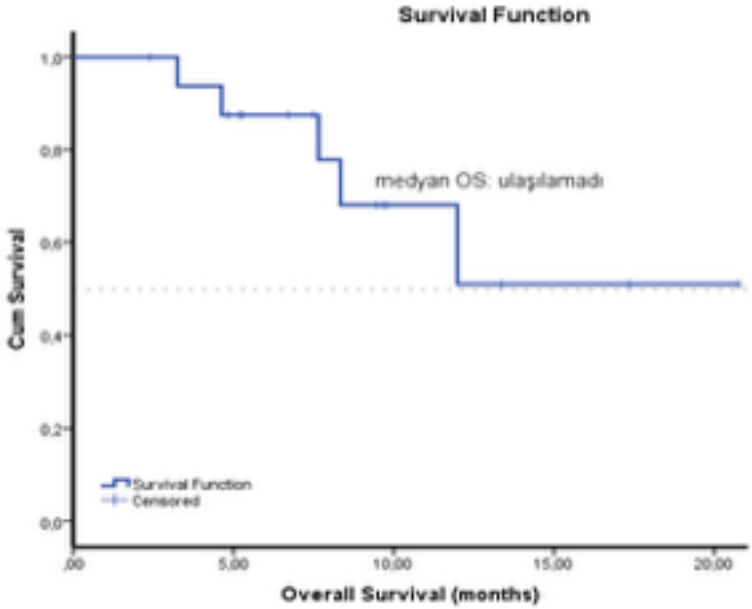

Şekil 2. SG tedavisi alan metastatik meme kanserli hastalarda OS Kaplan–Meier eğrisi

De-novo metastatik grupta 6 hastanın 4'ünde, metakron metastatik grupta ise 11 hastanın 4'ünde progresyon gelişti. Medyan PFS de-novo metastatik grupta 7,5 ay, metakron metastatik grupta 15,8 ay olup, gruplar arasında istatistiksel olarak anlamlı fark izlenmedi (log-rank p=0,449) (Şekil 3).



Şekil 3. SG tedavisi alan metastatik meme kanserli hastalarda metastaz zamanına göre PFS Kaplan–Meier eğrisi

De-novo metastatik grupta 1, metakron metastatik grupta ise 4 hastada ölüm gerçekleşti. Medyan OS'ye de-novo metastatik grupta ulaşılamazken, metakron metastatik grupta 12,0 ay olarak hesaplandı ve gruplar arasında istatistiksel olarak anlamlı fark saptanmadı (log-rank p=0,395) (Şekil 4).

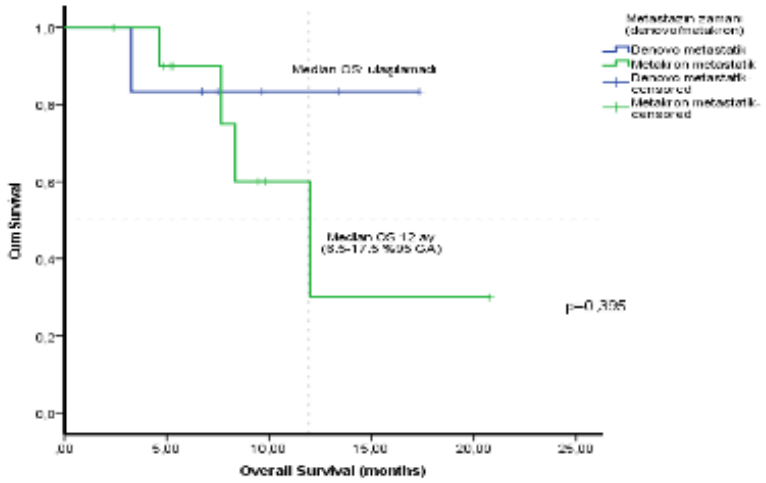

Şekil 4. SG tedavisi alan metastatik meme kanserli hastalarda metastaz zamanına göre OS Kaplan–Meier eğrisi

Karaciğer metastazı olmayan 9 hastanın 3'ünde progresyon gelişirken, 6 hastada progresyon izlenmedi; karaciğer metastazı olan 8 hastanın ise 5'inde progresyon gelişti, 3 hastada takip süresince progresyon izlenmedi. Medyan PFS karaciğer metastazı olmayan grupta 12,0 ay, karaciğer metastazı olan grupta 7,5 ay olup, gruplar arasında istatistiksel olarak anlamlı fark izlenmedi (log-rank p=0,664) (Şekil 5).

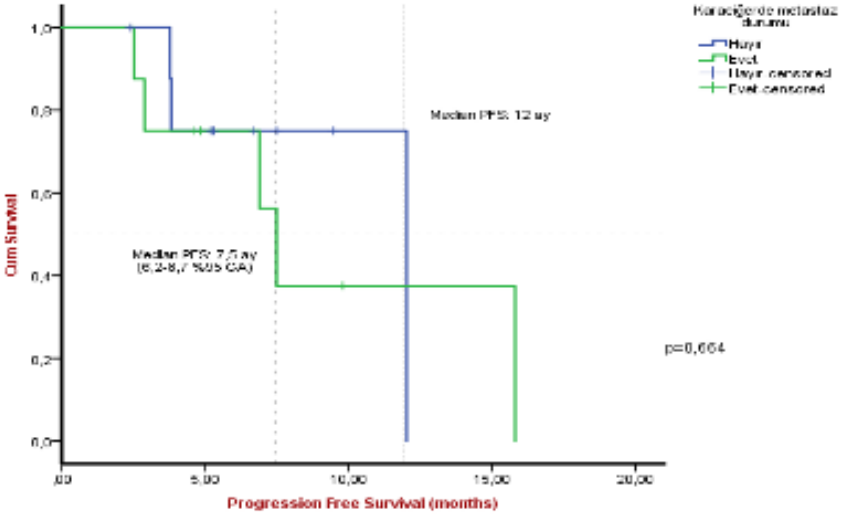

Şekil 5. SG tedavisi alan metastatik meme kanserli hastalarda karaciğer metastazı varlığına göre PFS Kaplan–Meier eğrisi

Karaciğer metastazı olmayan grupta 2 hastada ölüm gözlenirken, 7 hasta takip süresi sonunda hayattaydı; karaciğer metastazı olan grupta ise 3 hastada ölüm gerçekleşti, 5 hasta takip süresi sonunda hayatta kaldı. Medyan OS, karaciğer metastazı olmayan grupta 12,0 ay olarak hesaplanırken, karaciğer metastazı olan grupta izlem süresi boyunca medyan OS'ye ulaşılamadı. Gruplar arasında OS açısından istatistiksel olarak anlamlı fark saptanmadı (log-rank p=0,669) (Şekil 6).

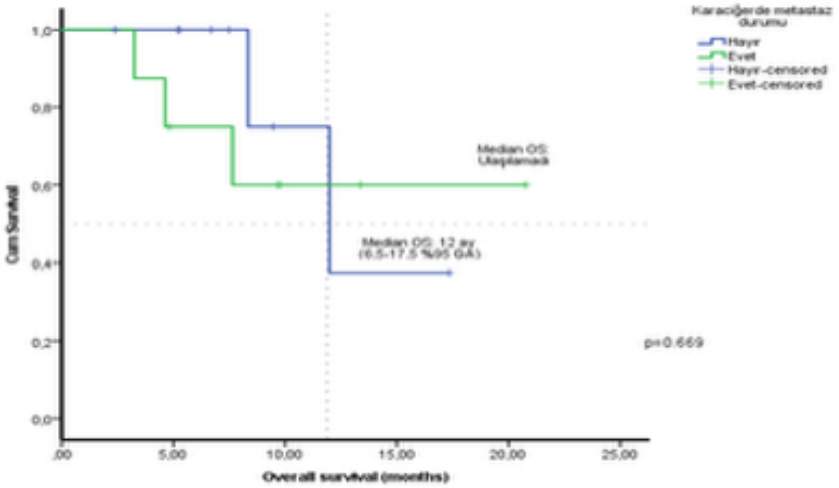

Şekil 6. SG tedavisi alan metastatik meme kanserli hastalarda karaciğer metastazı varlığına göre OS Kaplan–Meier eğrisi

Oligometastatik grupta 8 hastanın 2'sinde, polimetastatik grupta 9 hastanın 6'sında progresyon gelişti. Medyan PFS oligometastatik grupta 6,9 ay, polimetastatik grupta 12,0 ay olarak hesaplandı ve gruplar arasında istatistiksel olarak anlamlı fark izlenmedi (log-rank p=0,733) (Şekil 7).



Şekil 7. SG tedavisi alan metastatik meme kanserli hastalarda metastatik yüke göre PFS Kaplan–Meier eğrisi

Oligometastatik grupta 2 hastada ölüm gerçekleşti, 6 hasta takip süresi sonunda hayattaydı; polimetastatik grupta ise 3 hastada ölüm gerçekleşti, 6 hasta takip süresi sonunda hayattaydı. Medyan OS oligometastatik grupta 12,0 ay olarak hesaplanırken, polimetastatik grupta izlem süresi boyunca medyan OS'ye ulaşılamadı. Gruplar arasında OS açısından istatistiksel olarak anlamlı fark saptanmadı (log-rank p=0,918) (Şekil 8).

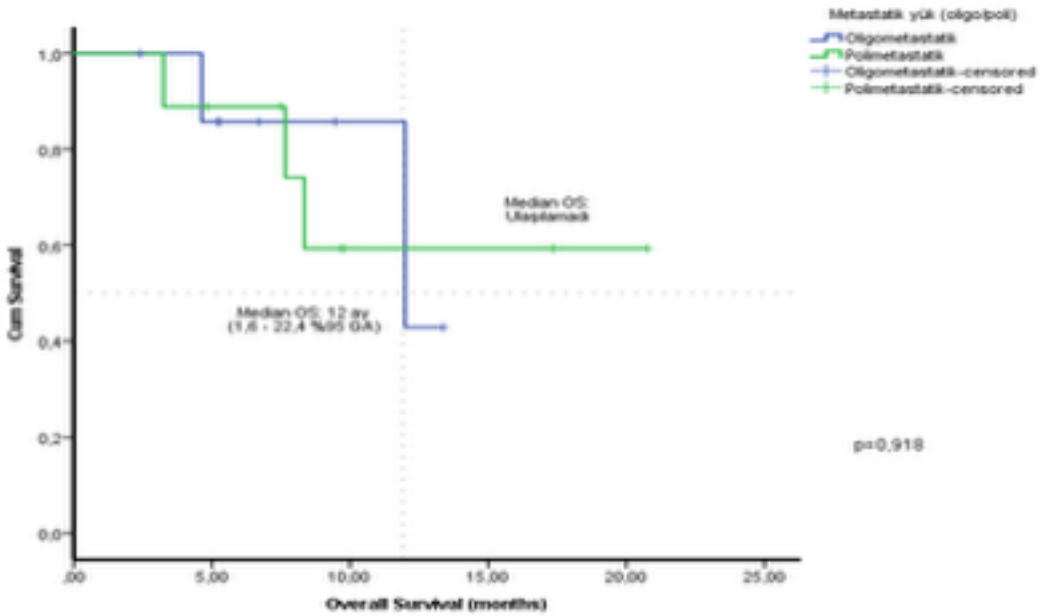

Şekil 8. SG tedavisi alan metastatik meme kanserli hastalarda metastatik yüke göre OS Kaplan–Meier eğrisi

SG'nin ikinci basamakta uygulandığı 7 hastanın 2'sinde progresyon gerçekleşirken, 5 hasta takip süresi boyunca progresyonsuz izlendi. Üçüncü basamak ve sonrasında SG alan 10 hastanın 6'sında progresyon gerçekleşti, 4 hastada progresyon izlenmedi. Medyan PFS ikinci basamakta 6,9 ay, üçüncü basamak ve sonrasında 12,0 ay olarak hesaplandı ve gruplar arasında istatistiksel olarak anlamlı fark saptanmadı (log-rank p=0,972) (Şekil 9).

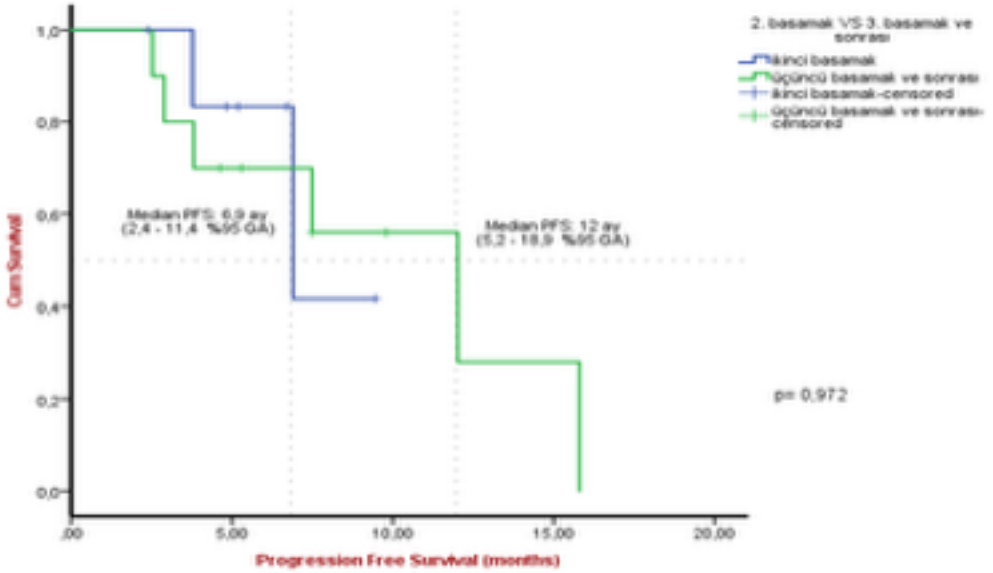

Şekil 9. SG tedavisi alan metastatik meme kanserli hastalarda tedavi basamağına göre PFS Kaplan–Meier eğrisi

SG'nin tedavi basamağına göre yapılan OS analizinde, ikinci basamak grubunda 1 hastada ölüm gerçekleşti, 6 hasta takip süresi sonunda hayattaydı; üçüncü basamak ve sonrasında tedavi alan grupta ise 4 hastada ölüm gerçekleşti, 6 hasta takip süresi sonunda hayattaydı. İkinci basamak grubunda medyan OS'ye izlem süresi boyunca ulaşılamadı, üçüncü basamak ve sonrası grupta ise medyan OS 12,0 ay olarak hesaplandı. Gruplar arasında OS açısından istatistiksel olarak anlamlı fark saptanmadı (log-rank p=0,488) (Şekil 10).

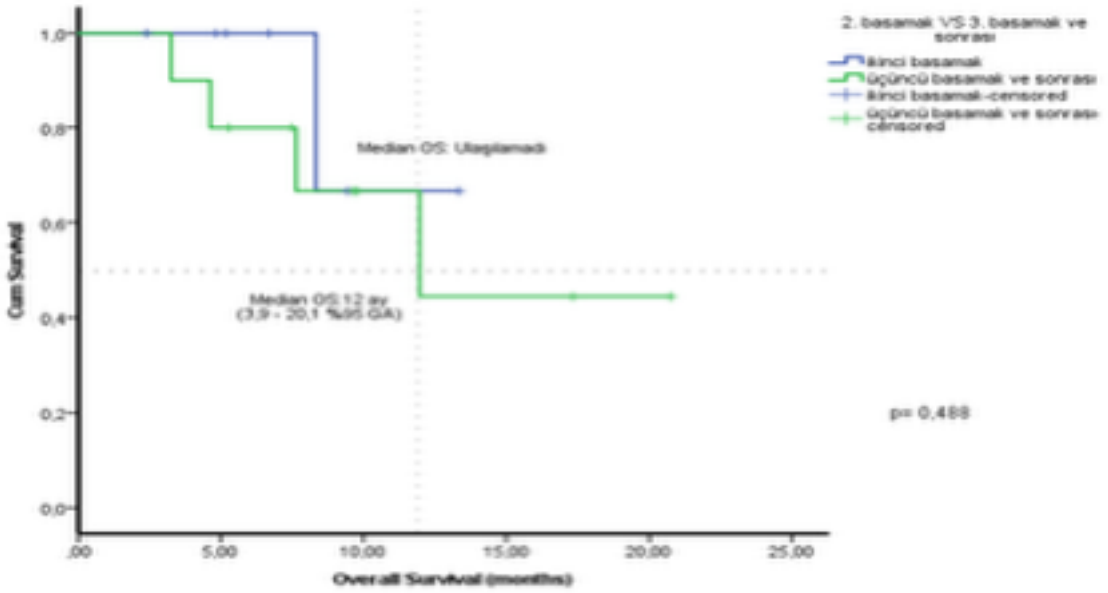

Şekil 10. SG tedavisi alan metastatik meme kanserli hastalarda tedavi basamağına göre OS Kaplan–Meier eğrisi

3.3. Güvenlik ve Tolerabilite

Tablo 2. Sacituzumab Govitekan Tedavisi ile İlişkili Toksisiteler

Yan etki	Tüm dereceler n (%)	Grade 3–4 n (%)
Anemi	15 (93,8)	1 (6,3)
Nötropeni	14 (87,5)	7 (43,8)
Bulantı	13 (81,3)	0
Diyare	6 (37,5)	1 (6,3)
Kusma	3 (18,8)	0
Mukozit	2 (12,5)	0
Trombositopeni	1 (6,3)	0
En az bir Grade 3–4 toksisite	–	**7 (43,8)**

SG tedavisine bağlı en sık görülen yan etkiler anemi, nötropeni ve bulantı idi. Hastaların %43,8'inde en az bir Grade 3–4 toksisite gözlenmiş olup, bu durum ağırlıklı olarak nötropeni şeklindeydi. Grade 4 toksisite izlenmedi (Tablo 2).

4. TARTIŞMA

Bu tek merkezli çalışmada, metastatik meme kanserli hastalarda SG tedavisinin etkinliği ve güvenlik profili retrospektif olarak değerlendirilmiştir. Çalışmamız, rutin klinik pratikte izlenen heterojen hasta özelliklerini ve ileri tedavi basamaklarını yansıtması açısından, randomize klinik çalışmaların seçilmiş popülasyonlarına tamamlayıcı nitelikte veriler sunmaktadır.

SG'nin klinik aktivitesi ilk olarak faz I/II IMMU-132-01 çalışmasında gösterilmiş olup, bu çalışmada metastatik üçlü negatif meme kanserli hastalarda medyan PFS yaklaşık 5,6 ay ve medyan OS yaklaşık 13 ay olarak bildirilmiştir (Bardia ve ark., 2019: 741–751). Bizim gerçek yaşam kohortumuzda medyan PFS 12,0 ay olarak saptanmış, analiz sırasında medyan OS'ye ulaşılamamıştır. Hasta sayısının sınırlı olması ve takip süresinin görece kısa olmasına rağmen, çalışmamızda elde edilen sağkalım sonuçlarının IMMU-132-01'de bildirilen etkinlik sinyalleri ile genel olarak uyumlu olduğu görülmektedir.

SG'nin metastatik üçlü negatif meme kanserindeki klinik faydası, randomize faz III ASCENT çalışması ile de doğrulanmıştır. ASCENT'te SG, kemoterapiye kıyasla medyan PFS'yi 5,6 aya karşı 1,7 ay, medyan OS'yi ise 12,1 aya karşı 6,7 ay olarak anlamlı şekilde uzatmıştır (Bardia ve ark., 2021: 1529–1541). ASCENT çalışmasında karaciğer metastazı varlığı ve tedavi basamağına göre yapılan alt grup analizlerinde SG'nin PFS yararının bu klinik değişkenlerden bağımsız olarak korunduğu gösterilmiştir. Benzer şekilde, çalışmamızda bu değişkenlere ek olarak metastaz zamanına göre yapılan alt grup analizlerinde hem PFS hem de OS açısından istatistiksel olarak anlamlı bir farklılık izlenmemesi, SG'nin farklı klinik alt gruplarda benzer bir etki profili gösterebildiğini düşündürmektedir.

Çok merkezli gerçek yaşam çalışmalarında SG ile bildirilen medyan PFS ve OS süreleri genel olarak 5–6 ay ve 9–12 ay aralığındadır (Alaklabi ve ark., 2025: 620–628; Caputo ve ark., 2024; Tunbekici ve ark., 2025). Çalışmamızda gözlenen daha uzun medyan PFS ve medyan OS'ye henüz ulaşılamamış olması, hasta sayısının sınırlı olması ve takip süresinin görece kısa olması ile ilişkili olarak değerlendirilmelidir. Bu nedenle sağkalım sonuçlarımızın, mevcut gerçek yaşam verileri ile doğrudan sayısal karşılaştırma yapılmadan değerlendirilmesi daha uygun olacaktır.
Metastatik yük açısından yapılan değerlendirmede, oligometastatik ve polimetastatik hastalar arasında PFS ve OS açısından istatistiksel olarak anlamlı bir fark izlenmemiştir. Oligometastatik grupta medyan PFS'nin daha kısa saptanması, erken progresyon olaylarının medyan üzerindeki etkisi ile ilişkili olabilir. Metastatik yük değişkeni, klinik çalışmalar ve çok merkezli gerçek yaşam serilerinde yer almamaktadır (Alaklabi ve ark., 2025: 620–628; Caputo ve ark., 2024; Tunbekici ve ark., 2025). Bu çalışmada metastatik yük tanımlanarak analiz edilmiştir.
Güvenlik analizlerinde, çalışmamızda SG'ye bağlı en sık gözlenen yan etkiler anemi, nötropeni ve bulantı olup, Grade 3 toksisite ağırlıklı olarak nötropeni şeklinde izlenmiş ve Grade 4 toksisite saptanmamıştır. Bu bulgular, IMMU-132-01 ve ASCENT çalışmalarında bildirilen, hematolojik toksisitelerin baskın olduğu güvenlik profili ile uyumludur (Bardia ve ark., 2019: 741–751; Bardia ve ark., 2021: 1529–1541). Ayrıca çok merkezli gerçek yaşam serilerinde de Grade ≥3 toksisitelerin en sık nötropeni şeklinde raporlandığı, hematolojik yan etkilerin ön planda olduğu ve bu toksisitelerin çoğunlukla uygun klinik yaklaşımlar ile yönetilebilir olduğu bildirilmiştir (Alaklabi ve ark., 2025: 620–628; Caputo ve ark., 2024; Tunbekici ve ark., 2025).

5. SONUÇ

Bu çalışmada, metastatik meme kanserli hastalarda SG tedavisine ilişkin gerçek yaşam verileri değerlendirilmiştir. Çalışmamızın temel kısıtlılıkları, tek merkezli olması, hasta sayısının sınırlı olması ve takip süresinin görece kısa kalmasıdır; bu durum özellikle genel sağkalım ve alt grup analizlerinde istatistiksel gücün sınırlı olmasına yol açmıştır. Bununla birlikte elde edilen bulgular, literatürde yayımlanan çok merkezli ve geniş hasta serileri ile birlikte değerlendirildiğinde, SG'nin gerçek yaşam koşullarındaki klinik sonuçlarının anlaşılmasına katkı sağlamakta olup, bu alanda daha geniş hasta serileri ve daha uzun takip sürelerine sahip çalışmalara olan ihtiyacı ortaya koymaktadır.

KAYNAKLAR

Alaklabi A, et al. Real-world clinical outcomes with sacituzumab govitecan in metastatic triple-negative breast cancer. JCO Oncology Practice. 2025;21(5): 620–628.
Bardia A, et al. Sacituzumab govitecan in metastatic triple-negative breast cancer. New England Journal of Medicine. 2019;380: 741–751.
Bardia A, et al. Sacituzumab govitecan versus chemotherapy in refractory metastatic triple-negative breast cancer (ASCENT). New England Journal of Medicine. 2021;384(16): 1529–1541.
Caputo R, et al. Sacituzumab govitecan for the treatment of advanced triple-negative breast cancer patients: a multicenter real-world analysis. Frontiers in Oncology. 2024;14: 1362641.
National Comprehensive Cancer Network (NCCN). NCCN Clinical Practice Guidelines in Oncology: Breast Cancer. Version 2025.
Tunbekici S, et al. Real-world effectiveness and safety of sacituzumab govitecan in patients with metastatic or unresectable locally advanced triple-negative breast cancer: a multicenter study by the Turkish Oncology Group. International Journal of Cancer. 2025. Online ahead of print.

SÖZEL SUNUM 07

HER2 POZİTİF MEME KANSERİNDE NEOADJVUVAN TEDAVİDE DUAL HER2 BLOKAJI ALAN HASTALARDA PATOLOJİK YANITI ETKİLEYEN FAKTÖRLER

İsmail NAZLI[1], Fatih ATALAH[2]

[1]Prof. Dr. Süleyman Yalçın Şehir Hastanesi, Onkoloji Bilim Dalı.
[2]Prof. Dr. Cemil Taşçıoğlu Şehir Hastanesi, Onkoloji Bilim Dalı.

ÖZET

Amaç: Neoadjuvan dual HER2 blokajı (Pertuzumab + Trastuzumab), HER2 pozitif meme kanserinde standart tedavi yaklaşımıdır. Bu çalışmada, dual HER2 blokajı alan hastalarda patolojik tam yanıtı (pCR) öngören klinikopatolojik faktörlerin belirlenmesi ve pCR durumunun progresyonsuz (PFS) ve genel (OS) sağkalım üzerindeki etkisinin değerlendirilmesi amaçlanmıştır.

Yöntem: Çalışmaya merkezimizde neoadjuvan dual HER2 blokajı içeren tedavi alan 154 kadın hasta dahil edildi. Hastaların demografik, klinik ve patolojik verileri retrospektif olarak incelendi. pCR (ypT0/is ypN0) durumunu etkileyen faktörler tek değişkenli ve çok değişkenli lojistik regresyon modelleriyle analiz edildi. Sağkalım analizleri Kaplan-Meier yöntemi ve Cox regresyon analizi ile gerçekleştirildi. İstatistiksel anlamlılık $p<0,05$ olarak kabul edildi.

Bulgular: Medyan tanı yaşı 54 (min-max: 34-83), takip süresi 31,2 ay (iqr:20,3 – 49,7) olan kohortta, hastaların %79,2'sinde HER2 pozitiflik durumu immunhistokimya (İHK 3+), %20,8'inde insitu hibridizasyon (ISH) pozitifliği ile saptandı. Hastaların %68,2'sinde hormon reseptör (HR) pozitifliği vardı. %79,9 klinik evre-2, %20,1 evre-3'tü. Neoadjvuvan tedavi modalitesi olarak hastaların %72,7'sinde antrasiklin içeren rejim kullanıldı. Tedavi sonrası pCR oranı %54,5 (n:84) olarak saptandı. Multivariate analiz sonucunda; HER2 İHK 3+ olması (OR: 4,84, %95 GA: 1,80-12,99, p=0,002) ve tanı-tedavi intervali ≤8 hafta olması (OR: 3,44, %95 GA: 1,39-8,49, p=0,007) pCR'ı öngördüren en güçlü bağımsız faktörler olarak saptandı. Tek değişkenli analizde anlamlı bulunan ER ve PR düzeyi ile diyabet varlığı, çok değişkenli analizde anlamlılığını kaybetti. Takip süresince 11 (%7,1) progresyon olayı, 8 (%5,2) ölüm gözlendi. Sağkalım analizinde pCR sağlanmasının progresyon riskini anlamlı derecede azalttığı saptandı (HR: 0,258, %95 GA: 0,068-0,982, p=0,047). pCR elde eden grupta 5 yıllık genel sağkalım oranı %96 iken, pCR elde edilemeyen grupta %77,4 olarak izlendi.

Sonuç: Dual HER2 blokajı ile sağlanan pCR, sadece tümörün biyolojik karakterine değil, aynı zamanda tedaviye erişim hızına da bağlıdır. pCR sağlanması, progresyon riskini yaklaşık 4 kat azaltan en kritik prognostik parametredir. Klinik süreç yönetiminde tanı - tedavi intervalinin 8 haftanın altında tutulması, pCR başarısını ve sağkalımı optimize etmek için temel bir strateji olarak değerlendirilmelidir.

Anahtar Kelimerler: Neoadjuvan, Her2 pozitif, erken evre meme kanseri, dual HER2 blokajı, patolojik tam yanıt, progresyonsuz sağkalım

POSTER SUNUM 01

HER2 POZİTİF İMMÜNOHİSTOKİMYASAL DİSKORDANSA EVRİLEN ÇİFT KARAKTERLİ METASTATİK MEME KANSERİ: ÇOK BASAMAKLI TEDAVİ VE ADC İLE UZUN SÜRELİ SİSTEMİK KONTROL

Satı Sena Coraoğlu, Ezel Gedik

Tekirdağ Namık Kemal Üniversitesi Tıbbi Onkoloji Kliniği

Giriş: Meme kanseri belirgin biyolojik heterojeniteye sahip olup, metastatik hastalık sürecinde tümörün immünohistokimyasal özelliklerinde diskordans gelişebilmektedir. Bu değişim; hormon reseptörleri, HER2 ekspresyonu ve proliferasyon indekslerinde zaman içinde ortaya çıkan farklılıkları kapsamakta olup, tedavi yanıtını ve tedavi sıralamasını doğrudan etkilemektedir.
HER2 overekspresyonu gösteren tümörler biyolojik olarak daha agresif seyir gösterebilmekle birlikte, HER2 hedefli tedaviler ve yeni nesil antikor–ilaç konjugatları (ADC'ler) sayesinde sağkalım sonuçlarında belirgin iyileşmeler elde edilmiştir. Trastuzumab Deruxtecan (T-DXd), yüksek ilaç-taşıyıcı oranı ve güçlü bystander etkisi ile hem HER2 pozitif hem de HER2-düşük tümörlerde anlamlı objektif yanıt oranları sağlamıştır.
Bu olgu sunumunda, başlangıçta farklı immünohistokimyasal özellikler gösteren bilateral meme kanseri olgusunda, zaman içinde gelişen HER2 baskın biyolojiye ait diskordans doğrultusunda uygulanan çok basamaklı tedavi yaklaşımı ve T-DXd ile elde edilen uzun süreli sistemik kontrol sunulmaktadır.

Olgu: Temmuz 2019'da bilateral meme kitleleri ile başvuran 49 yaşındaki hastanın sol meme biyopsisinde intrakistik papiller neoplazi (ER/PR pozitif, HER2 negatif, Ki-67 %5–6) ve sol aksillada metastatik karsinom; sağ meme biyopsisinde ise HER2 3+, ER/PR negatif, Ki-67 %25 invaziv karsinom saptandı. PET-BT'de aksiller, pulmoner ve kemik metastazlarının izlenmesi üzerine hastalık de novo metastatik olarak değerlendirildi.
Sol memedeki hormon reseptörü pozitif, HER2 negatif tümör için hormonoterapi (Zoladex + Arimidex + Xgeva), sağ memedeki HER2 pozitif tümör için ise docetaxel + trastuzumab + pertuzumab tedavisi başlandı. Yaklaşık iki yıl boyunca metabolik stabilite korundu.
2022 yılında progresyon gelişmesi üzerine yapılan yeniden biyopside, tümörün HER2 ekspresyonu açısından baskın hale geldiği ve immünohistokimyasal diskordans geliştiği doğrulandı. Bunun üzerine T-DM1 tedavisine geçildi. Kasım 2022'de progresyon saptanmasıyla tedavi lapatinib + kapesitabin kombinasyonuna değiştirildi.
2024 başında sistemik progresyon gelişmesi üzerine Trastuzumab Deruxtecan (T-DXd) başlandı. Ekim 2024 PET-BT'de sistemik hastalık kontrol altında iken sol memede lokal progresyon izlendi. Multidisipliner konsey kararıyla lokal tedavi (kemoterapi + radyoterapi) planlandı ve Aralık 2024'te bilateral mastektomi uygulandı.
2025 yılı boyunca hasta T-DXd tedavisini belirgin toksisite olmaksızın, yalnızca hafif ve tolere edilebilir yan etkilerle sürdürdü. Ağustos 2025'te beyin metastazı saptanmasına rağmen sistemik hastalık kontrolü korunmuş olup, hasta halen T-DXd tedavisi altında stabil olarak izlenmektedir.

Tartışma: Bu olgu, metastatik meme kanserinde immünohistokimyasal diskordansın klinik yönetimdeki belirleyici rolünü göstermektedir. Başlangıçta bilateral olarak farklı biyolojik özellikler sergileyen tümör yapısının, zaman içinde HER2 baskın bir profile dönüşmesi, progresyon anında yeniden biyopsinin klinik önemini vurgulamaktadır.

Tedavi sürecinde ardışık anti-HER2 stratejileri (HP + taksan → T-DM1 → TKI + kapesitabin → T-DXd) ile uzun süreli sistemik kontrol sağlanmış; lokal progresyon ve beyin metastazı ise metastatik hastalığın klonal heterojenitesini yansıtmıştır.
Trastuzumab Deruxtecan, DESTINY-Breast klinik araştırma programında HER2 pozitif ve HER2-düşük tümörlerde yüksek objektif yanıt oranları ve anlamlı progresyonsuz sağkalım kazanımları göstermiştir. Sunulan olgu, bu klinik araştırma verilerinin gerçek yaşam pratiğinde de karşılık bulduğunu ortaya koymaktadır.

Sonuç: Metastatik meme kanserinde immünohistokimyasal diskordans, tedavi yanıtını belirleyen temel biyolojik süreçlerden biridir. Bu olguda, progresyon sırasında yapılan yeniden biyopsi ile güncellenen tümör biyolojisine uygun şekilde planlanan ardışık anti-HER2 tedavi stratejileri sayesinde uzun süreli sistemik kontrol elde edilmiştir.
Trastuzumab Deruxtecan, HER2 pozitif özelliklerin baskın hale geldiği olgularda güçlü ve kalıcı yanıt profili ile öne çıkmaktadır. Hastanın halen T-DXd tedavisi altında stabil seyretmesi ve belirgin toksisite yaşamaması, ADC temelli modern tedavilerin gerçek yaşamda da etkili ve tolere edilebilir olduğunu desteklemektedir.

Biyolojik özelliklerdeki değişimlere göre tedavi stratejisinin dinamik olarak güncellenmesi, metastatik meme kanseri yönetiminde kritik öneme sahiptir.

POSTER SUNUM 02

İMMÜNOTERAPİYE BAĞLI TİROTOKSİKOZ: TNMK HASTASINDA NEOADJUVAN PEMBROLİZUMAB TEDAVİSİ SONRASI GELİŞEN ENDOKRIN YAN ETKİ

Ezel Gedik, Okan Avcı

Tekirdağ Namık Kemal Üniversitesi Tıp Fakültesi Tıbbi Onkoloji

Giriş: Triple negatif meme kanseri (TNMK), agresif biyolojik davranışı ve sınırlı hedefe yönelik tedavi seçenekleri nedeniyle prognozu en kötü meme kanseri alt tiplerinden biridir. Son yıllarda immünoterapilerin, özellikle de PD-1 inhibitörlerinin, neoadjuvan kemoterapiye eklenmesi ile patolojik tam yanıt oranlarında anlamlı artış sağlanmış; bu da tedavi paradigmasını belirgin biçimde değiştirmiştir. Ancak immün kontrol noktası inhibitörlerinin kullanımının artmasıyla birlikte, tiroid disfonksiyonları başta olmak üzere immün ilişkili advers olayların (irAE) görülme sıklığı da artmaktadır. Tirotoksikoz, PD-1/PD-L1 inhibitörleriyle ilişkili en yaygın endokrin yan etkilerden biri olup klinik prezentasyonu değişkenlik gösterebilir ve erken tanı ile uygun yönetim gerektirir. Bu poster, neoadjuvan kemoterapi ile birliktepembrolizumab tedavisi verilen TNMK hastasında gelişen tirotoksikoz olgusunu sunmakta; tanısal yaklaşım, yönetim süreci ve klinik seyre ilişkin gözlemleri tartışmayı amaçlamaktadır.

Olgu: Kırk yaşında kadın hasta, sağ memede ele gelen kitle ile Genel Cerrahi polikliniğine başvurmuş. Çekilen görüntülemelerde sağ memede büyüğü 25 mm çaplı kitle lezyonlar saptanması üzerine tru-cut biyopsi yapılmış. Malignepitelial tümör saptanmış, ER:-,PR:-,cerbb2:-,ki-67:60% saptanmış. USG'de sağ aksillada en büyüğü 30x15 mm simetrik kortikal kalınlaşmalar gösteren birkaç adet lenf nodu izlenmiş. Sağ aksilla biyopsisi ise fibroadipoz doku olarak sonuçlanmış. Meme konseyinde değerlendirilen hastaya neoadjuvan kemoterapi ve immünoterapi başlanmasına karar verildi. Karboplatin+paklitaksel+pembrolizumab tedavisi başlanan hasta 2.kür tedavi uygulandıktan sonra çarpıntı, kilo kaybı ve yorgunluk şikayetleri ile polikliniğimize başvurdu. Yapılan değerlendirmede TSH<0.005 mıu/L, ft4>7.77 ng/dL, ft3:25 pg/ml şeklinde tirotoksikoz bulguları saptandı. Hasta Endokronioloji polikliniğe yönlendirildi, yapılan USG değerlendirmesinde her iki tiroid lobu boyutları ve isthmus kalınlığı normal sınırlarda, parankim ekosu azalmış, heterojen görünümde olup yer yer kistik açıklıklar ve septasyonlarHashimoto tiroiditi? olarak raporlandı.TRab (Tirotropin reseptör antikoru) normal aralıkta, anti-TG (Anti tiroglobulin) ise 115 IU/ML olarak üst sınırda sonuçlandı (0-115). Hastada gelişen tirotoksikoz tablosu; baskılanmış TSH ve artmış serbest T3–T4 düzeyleri ile biyokimyasal olarak doğrulanmış, TRAb negatifliği ise Graves hastalığı olasılığını büyük ölçüde dışlamıştır. Tiroid ultrasonografisinde saptanan heterojen ve Hashimoto tiroiditini andıran parankim yapısı, immün kontrol noktası inhibitörlerinin tetiklediği destrüktif tiroidit olgularında sıklıkla bildirilen bir görünümle uyumludur. Anti-Tg düzeyinin üst sınıra yakın hafif yüksek bulunması, immünoterapi sonrası ortaya çıkabilen otoimmün aktivasyonla ilişkili olabilir ve tek başına primer Hashimoto tanısı için özgün değildir. Tüm bulgular birlikte değerlendirildiğinde, hastada görülen tirotoksikozun pembrolizumaba bağlı gelişen destrüktif tiroidit ile uyumlu olduğu düşünülmüştür. Hastaya beta bloker tedavi ve prednizolon başlandı. Kısa sürede klinik iyileşme görülmesi üzerine steroid kademeli olarak doz azaltılarak kesildi. Tiroid fonksiyon testleri normal aralıkta olması sonrasında pembrolizumab tekrar başlandı, laboratuar bulgularında hipotiroidi fazına geçtiği görüldü, tedavisine levotiroksin eklendi. Endokrinoloji ve Tıbbi Onkoloji ile ortak takibe alınan hastanın neoadjuvan tedavisi tamamlandı.

Sonuç: İmmün kontrol noktası inhibitörlerinin neoadjuvan tedaviye eklenmesi, TNMK hastalarında tedavi başarısını artırmakla birlikte immün ilişkili endokrin yan etkilerin görülme sıklığını da artırmaktadır. Bu olguda, pembrolizumab tedavisi sonrası erken dönemde gelişen tirotoksikoz tablosunun destrüktif tiroidit ile uyumlu olduğu gösterilmiştir. Klinik semptomlar ve laboratuvar bulguları doğrultusunda erken tanı konulması, uygun semptomatik tedavi ve multidisipliner yaklaşım sayesinde hem yan etkinin başarılı bir şekilde yönetilmesi hem de immünoterapinin kesintiye uğramadan sürdürülebilmesi mümkün olmuştur. Bu olgu, immünoterapi alan hastalarda tiroid fonksiyonlarının yakın izlenmesinin önemini vurgulamakta; gelişebilecek endokrin yan etkilerin erken fark edilmesi ve uygun yönetimi ile tedavi sürekliliğinin sağlanabileceğini göstermektedir.

Anahtar kelimeler: immünoterapi, pembrolizumab, tiroidit

POSTER SUNUM 03

DUKTAL KARSINOMA INSITU TEDAVİSİNDE TAMOKSİFENİN NADİR BİR YAN ETKİSİ: RETİNOPATİ

Lamia Şeker Can[1], Melih Şimşek[2]

[1] Bezmialem Vakıf Üniversitesi Tıp Fakültesi, Tıbbi Onkoloji Bilim Dalı, İstanbul
[2] İstanbul Medipol Üniversitesi Bahçelievler Hastanesi, Tıbbi Onkoloji Anabilim Dalı, İstanbul

Amaç: Tamoksifen, duktal karsinoma in situ (DCIS) olgularında adjuvan hormonal tedavinin temel ajanlarından biridir ve lokal nüks ile kontrlateral meme kanseri riskini azaltmada etkilidir. Bununla birlikte, uzun süreli kullanımda nadir görülen ancak klinik açıdan önem taşıyan oküler yan etkiler bildirilmiştir. Tamoksifen ilişkili retinopatinin özellikle uzun süreli ve kümülatif doz artışı ile ilişkili olduğu ve erken tanınmadığında kalıcı görsel hasara yol açabileceği bilinmektedir (Gorin, 1998: 495; Eisner, 2017: 648). Bu bildiride, DCIS tanısı ile adjuvan tamoksifen tedavisi alan genç bir hastada gelişen tamoksifen ilişkili retinopatinin sunulması ve tedavi yönetiminin tartışılması amaçlanmıştır.

Yöntem: Olgu sunumu şeklinde planlanan bu çalışmada, DCIS tanısı ile adjuvan tamoksifen tedavisi alan bir hastanın klinik, patolojik ve takip verileri retrospektif olarak değerlendirilmiştir. Oftalmolojik bulgular ve tedavi sürecine ilişkin veriler hasta dosyaları üzerinden incelenmiştir.

Bulgular: Otuz yaşında kadın hasta, Aralık 2019'da sağ memede ele gelen kitle nedeniyle tetkik edilmiş, tru-cut biyopsi sonucu invaziv duktal karsinom ile uyumlu bulunmuştur. Meme koruyucu cerrahi ve sentinel lenf nodu biyopsisi sonrası patoloji sonucu DCIS olarak raporlanmıştır. Adjuvan radyoterapi sonrası Şubat 2020'de tamoksifen 20 mg/gün başlanmıştır. Hasta yaklaşık beş yıl boyunca düzenli takip edilmiş ve onkolojik açıdan nüks saptanmamıştır. Aralık 2024'te yapılan rutin göz muayenesinde retinal düzeyde patolojik bulgular izlenmiş ve klinik tablo tamoksifen ilişkili retinopati ile uyumlu değerlendirilmiştir. Literatürde tanımlanan kristalin retinal depozitler ve maküler tutulum bulguları ile uyumlu şekilde hasta bilateral retinal bulgular açısından yakın oftalmolojik izleme alınmıştır (Eisner, 2017: 650). Uzun süreli tamoksifen kullanımı ve gelişen oküler toksisite nedeniyle tedavi sonlandırılmıştır.

Sonuç: Tamoksifen ilişkili retinopati nadir ancak potansiyel olarak geri dönüşümsüz görsel hasara yol açabilen önemli bir yan etkidir (Gorin, 1998: 498). Özellikle DCIS gibi prognozu iyi hastalıklarda adjuvan tedavinin sağladığı fayda ile olası toksisiteler arasında bireyselleştirilmiş bir denge kurulmalıdır. Bu olgu, uzun süreli tamoksifen tedavisi alan hastalarda görsel semptomlar açısından farkındalığın ve düzenli oftalmolojik değerlendirmenin önemini vurgulamaktadır. Olgu sunumu olması çalışmanın temel sınırlılığıdır.

Kaynakça

1. Gorin MB, Day R, Costantino JP, et al. Long-term tamoxifen citrate use and potential ocular toxicity. Am J Ophthalmol. 1998;125(4):493-501. doi:10.1016/s0002-9394(99)80190-1
2. Arora S, Surakiatchanukul T, Arora T, et al. Retinal toxicities of systemic anticancer drugs. Surv Ophthalmol. 2022;67(1):97-148. doi:10.1016/j.survophthal.2021.05.007

POSTER SUNUM 04

NEOADJUVAN TEDAVİ SONRASI PATOLOJİK TAM YANIT ELDE EDİLEN MEME KANSERİ OLGUSU

Eyüp Çoban

Sağlık bilimleri üniversitesi bursa yüksek ihtisas eğitim ve araştırma hastanesi, tıbbi onkoloji bölümü

Özet: Meme kanserinde neoadjuvan tedavi, tümörü küçültüp cerrahiyi kolaylaştırmanın yanı sıra tedavi yanıtını değerlendirme imkânı sağlar. Özellikle HER2 pozitif lokal ileri evre meme kanserlerinde, kemoterapiye trastuzumab ve pertuzumab eklenmesi patolojik tam yanıt (pCR) oranlarını belirgin şekilde artırmış ve bu yaklaşım standart neoadjuvan tedavi haline gelmiştir. Bu olgu sunumunda, HER2 pozitif lokal ileri meme kanseri tanısıyla 6 kür docetaksel, karboplatin, trastuzumab ve pertuzumab (TCHP) rejimi uygulanmış bir hastada, neoadjuvan tedavi sonrası meme ve aksillada patolojik tam yanıt elde edilmiştir. Literatürde neoadjuvan TCHP tedavisi ile pCR oranlarının %60–70 düzeyine ulaştığı bildirilmektedir ve pCR elde edilen hastalarda uzun dönem sağkalım oranlarının belirgin olarak daha yüksek olduğu gösterilmiştir. Sunulan olgu, agresif biyolojik alt tipe sahip meme kanserinde etkin neoadjuvan tedavi ile tam yanıt elde edilebileceğini ve bunun prognostik önem taşıdığını ortaya koymaktadır.

Anahtar Kelimeler: Meme kanseri, HER2 pozitif, Patolojik tam yanıt

1. GİRİŞ: Meme kanserinde neoadjuvan tedavi, özellikle lokal ileri evre veya yüksek riskli olgularda, cerrahi öncesi tümör yükünü azaltmakta aynı zamanda ve in vivo tedavi yanıtını da göstermektedir. HER2 pozitif meme kanserlerinde kemoterapiye trastuzumab ve pertuzumab eklenmesi, neoadjuvan tedavinin etkinliğini belirgin ölçüde artırmıştır. Bu ikili anti-HER2 blokaj içeren tedavi, tümör çapı ≥2 cm olan ve/veya nod pozitif HER2 pozitif olgularda standart yaklaşım haline gelmiştir. Yapılan randomize çalışmalar, trastuzumab yanına pertuzumab eklenmesinin patolojik tam yanıt (pCR) oranlarını anlamlı düzeyde yükselttiğini göstermiştir. Örneğin NeoSphere çalışmasında pertuzumab ilavesi ile pCR oranı %29'dan %46'ya çıkmıştır. Benzer şekilde, antrasiklin içermeyen TCHP (docetaksel + karboplatin + trastuzumab + pertuzumab) protokolüyle neoadjuvan tedavi uygulanan HER2 pozitif olgularda pCR oranlarının yaklaşık %60–66 seviyelerinde olduğu bildirilmiştir.

Patolojik tam yanıt elde edilmesi, uzun dönem sonuçlar açısından çok önemli bir öngörücü faktördür. Neoadjuvan tedavi sonrası pCR elde eden hastaların prognozunun, artık tümörü kalan hastalara göre belirgin olarak daha iyi olduğu bilinmektedir. Geniş bir derlemede, pCR elde edilen olgularda 5 yıllık hastalıksız sağkalım oranı ~%85 ile pCR elde edilemeyen olgulardaki ~%76'lık orana kıyasla anlamlı derecede yüksek bulunmuştur. Bu nedenle pCR, neoadjuvan tedavinin önemli bir hedefi ve tedavi başarısının göstergesi olarak kabul edilir. Bu olgu sunumunda, trastuzumab ve pertuzumab içeren neoadjuvan kemoterapi sayesinde patolojik tam yanıt elde edilen HER2 pozitif lokal ileri meme kanseri olgusu sunulmaktadır.

2. OLGU: 46 yaşında kadın hasta sağ memede ele gelen kitle sebebiyle başvurdu. Meme ultrasonografisinde; sağ memede retroareolar yerleşimli 6*3 cm boyutlarında kitle, sağ axillada 2,5

cm lenfadenopati saptandı. Hastanın meme ve aksilladan yapılan biyopsi sonucu : invazif duktal karsinom, ER -, PR -, HER2 +++, Ki67 indeksi %30 saptandı. Hastanın yapılan evreleme tetkiklerine uzak organ metastazı saptanmadı. Hastanın meme ve aksilladaki lezyonuna marker takıldı. Hastaya neoadjuvan trastuzumab + pertuzumab+ docetaksel + karboplatin tedavisi başlandı. 6 kür tedavi sonrasında hastaya meme koruyucu cerrahi + sentinel lenf nodu biyopsisi yapıldı. Ameliyat patolojisinde patolojik tam yanıt elde edildi. Hastaya adjuvan radyoterapi ve trastuzumab tedavisi başlandı. Adjuvan trastuzumab tedavisi devam etmektedir.

3. SONUÇ: Sunulan HER2 pozitif lokal ileri meme kanseri olgusunda, neoadjuvan TCHP tedavisi ile patolojik tam yanıt elde edilmiştir. Bu sonuç, neoadjuvan dönemde ikili HER2 hedefli tedavinin yüksek etkinliğini göstermektedir. Literatürde de TCHP rejimiyle benzer şekilde yüksek oranda pCR sağlandığı bildirilmiştir. Patolojik tam yanıt elde edilen hastalarda uzun dönem sağkalımın belirgin biçimde iyileştiği bilinmektedir. Dolayısıyla bu olgu, uygun hastalarda neoadjuvan tedavi yaklaşımının hastalık kontrolünü ve cerrahi sonuçları anlamlı derecede geliştirebileceğini ortaya koymaktadır.

POSTER SUNUM 05

PERITONEAL KARSINOMATOZIS VE GASTROINTESTİNAL METASTAZ İLE PREZENTASYON YAPAN DE NOVO İNVAZİV LOBÜLER KARSINOMDA CDK4/6 İNHIBİTÖRÜ ILE HIZLI KLİNİK YANIT

Uz Dr Oğuzhan Selvi

Bezmialem Üniversitesi, Tıbbi Onkoloji Anabilimdalı, İstanbul

Özet

ARKA PLAN: İnvaziv lobüler karsinom (ILC), invaziv duktal karsinomdan (IDC) farklı olarak periton, retroperiton ve gastrointestinal (Gİ) sistem gibi atipik bölgelere metastaz yapma eğilimi gösterir (1, 4). Bu metastatik patern genellikle belirgin bir kitle yerine dokuları diffüz şekilde infiltre eden bir büyüme sergiler; bu durum tanının gecikmesine veya primer odağın okült kalmasına yol açabilir (2, 3, 4).

VAKA SUNUMU: 48 yaşında premenopozal kadın hasta, altı ayda yedi kilogram kayıp, karın şişliği ve çabuk doyma şikayetleriyle başvurdu. Yapılan üst ve alt Gİ endoskopilerinde mide antrumu ve sigmoid kolonda saptanan lezyonların biyopsisi; östrojen ve progesteron reseptörü pozitif, HER2 negatif (skor 0) ve E-cadherin kaybı gösteren metastatik ILC ile uyumlu bulundu. PET-BT görüntülemesinde yaygın peritoneal asit, mide ve barsak segmentlerinde diffüz artmış FDG tutulumu, pelvik kitlesel imajlar ve multipl fokal hipermetabolik kemik metastazları izlendi.

YÖNETİM VE SONUÇ: Hastaya birinci basamak tedavide goserelin, letrozol ve ribosiklib (CDK4/6 inhibitörü) kombinasyonu ile birlikte denosumab başlandı. Kaşektik olan hastada başlangıçtaki sınırda QTc değerleri nedeniyle ribosiklib dozu titre edilerek yönetildi. Tedavinin birinci ayında asit tamamen regrese oldu ve hastanın klinik durumu hızla düzelerek sağlıklı kilosuna ulaştı. Altıncı ayda yapılan kontrol PET-BT incelemesinde tüm odaklarda tam metabolik yanıt saptandı ve bu yanıt takip süresince korunmuştur.

SONUÇ: Yaygın peritoneal ve Gİ tutulumu olan agresif prezentasyonlu ILC vakalarında, CDK4/6 inhibitörleri visseral kriz veya yüksek tümör yükü varlığında dahi hızlı semptomatik kontrol ve derin radyolojik yanıt sağlayabilir (7, 8).

Anahtar Kelimeler: İnvaziv lobüler karsinom, peritoneal karsinomatozis, gastrointestinal metastaz, CDK4/6 inhibitörleri, visseral kriz.

Tartışma

Literatüre Paralel;

Sunulan vaka, invaziv lobüler karsinomun (ILC) peritoneal ve gastrointestinal (Gİ) tutuluma yönelik kendine özgü metastatik paterni ile literatürdeki verilerle tam bir uyum içindedir (1, 3, 4). ILC, invaziv duktal karsinoma (IDC) kıyasla periton ve retroperitonun yanı sıra mide ve kolon gibi içi boş organlara metastaz yapma eğilimi anlamlı derecede daha yüksektir (1, 2, 4). Bu metastatik yayılım, tipik olarak belirgin bir kitle oluşturmak yerine dokuları "lenfoma benzeri" bir tarzda infiltre eden yaygın bir büyüme paterni ile karakterizedir; bu durum fiziksel muayene ve mamografide tanının gecikmesine yol açabilen "okült" bir primer odak oluşturur (2, 3, 4). Tanısal açıdan, vakadaki E-cadherin kaybı ILC'nin patognomonik bir özelliğidir ve saptanan yüksek ER/PR ekspresyonu ile düşük HER2 skoru literatürdeki klasik hormonal profille örtüşmektedir (1, 4). Peritoneal metastazlar genellikle kötü prognozla ilişkilendirilse de, uygun sistemik tedaviye hızlı erişim klinik sonuçları iyileştirebilir (4, 5).

Literatürden Ayrışan;
Vaka, sunulan literatüre göre bazı atipik ve dikkat çekici özellikler sergilemektedir. ILC genellikle daha ileri yaştaki (postmenopozal) kadınlarda görülmesine rağmen, hastamız 40'lı yaşlarının sonunda premenopozal bir kadındır (1, 4). Tanı anında semptomatik asit ve yaygın peritoneal tutulum ile seyreden bu tablo, Fransız uzmanların Delphi konsensüsünde tıbbi tedaviye dirençli olduğunda "visseral kriz" (VC) tanımı için değerlendirilen semptomatik peritoneal karsinozis senaryosuyla benzerlik taşımaktadır (7). Geleneksel olarak visseral kriz durumlarında sitotoksik kemoterapi önerilse de, bu vakada ribosiklib tabanlı CDK4/6 inhibitörü rejiminin tercih edilmesi ve sadece bir ay içinde asitin tamamen çözülmesiyle sonuçlanan hızlı yanıt kinetiği dikkat çekicidir (8). Literatür, CDK4/6 inhibitörlerinin visseral kriz durumlarında hızlı hastalık kontrolü sağlayabildiğini ve seçilmiş vakalarda kemoterapiye etkili bir alternatif olabileceğini desteklemektedir (6, 8).

Eve Götürülecek Mesajlar;
Başlangıçta yaygın peritoneal karsinomatozis ve asit ile başvuran hastalarda, primer meme odağı klinik olarak belirgin olmasa dahi metastatik ILC ihtimali mutlaka değerlendirilmelidir (1, 2, 3). Tanı sürecinde lineage-directed immünohistokimyasal belirteçlerin (GATA-3, E-cadherin) kullanılması, uygun sistemik tedavinin hızla başlatılmasını sağlar (3). Visseral tutulumun olduğu yüksek hastalık yüküne sahip sunumlarda, ilk seçenek olarak CDK4/6 inhibitörü ve endokrin terapi kombinasyonu, kemoterapiye benzer şekilde hızlı semptomatik iyileşme ve radyografik tam yanıt sağlama potansiyeline sahiptir (6, 8). Mevcut verilerin bir kısmı vaka bazlı kanıtlara dayandığı için visseral kriz durumlarında bu yaklaşım dikkatle yönetilmeli, ancak bu rejimlerin hızlı hastalık kontrolündeki etkinliği akılda tutulmalıdır (7, 8).

Kaynaklar
1. Mathew A, Rajagopal PS, Villgran V, Sandhu GS, Jankowitz RC, Jacob M. Distinct Pattern of Metastases in Patients with Invasive Lobular Carcinoma of the Breast. Geburtshilfe Frauenheilkd. 2017;77(6):660-666. doi:10.1055/s-0043-109374.
2. He H, Gonzalez A, Robinson E, Yang WT. Distant Metastatic Disease Manifestations in Infiltrating Lobular Carcinoma of the Breast: A Pictorial Review. AJR Am J Roentgenol. 2014;202(5):1140-1148. doi:10.2214/AJR.13.11156.
3. Lamovec J, Bracko M. Metastatic pattern of infiltrating lobular carcinoma of the breast: an autopsy study. J Surg Oncol. 1991;48:28-33. DOI: [ADD: if available].
4. Raghavendra AS, Rangarajan K, O'Sullivan CC, et al. Clinical Characteristics and Survival Outcomes of Metastatic Invasive Lobular and Ductal Carcinoma. JAMA Netw Open. 2025;8(4):e251888. doi:10.1001/jamanetworkopen.2025.1888.
5. Petekkaya I, et al. Prognosis of breast cancer in patients with peritoneal metastasis. Breast. 2012; [ADD: volume(issue):pages]. doi:10.1016/j.breast.2012.01.010.
6. Shen S, Pareja F, White C, Chen Y, Safo A, Jhaveri KL, et al. Treatment patterns, genomic characteristics, and outcomes among patients with metastatic lobular breast cancer. J Clin Oncol. [ADD: year];[ADD: volume(suppl)]:[ADD: page/e-locator]. Abstract 1119. DOI: [ADD: if available].
7. Nabeth R, Barthoulot M, Mailliez A, Rodrigues MJ, Cottu PH, Pierga JY, Bachelot T, Moreira C. 214P Delphi consensus on the definition of visceral crisis in advanced breast cancer among French Breast Cancer Intergroup Unicancer (UCBG) experts. ESMO Open. 2023;[ADD: volume(suppl)]: [ADD: article number/pages]. doi:10.1016/j.esmoop.2023.101402.
8. Meegdes M, Prochnow S, Koroljow I, Kellermann L, Selbach J, Müller V, et al. Case series of metastatic breast cancer patients with visceral crisis treated with CDK4/6 inhibitors. J Chemother. 2024;36(4):343-350. doi:10.1080/1120009X.2023.2279831.

POSTER SUNUM 06

ÇOKLU SERİ TEDAVİ ALMIŞ METASTATİK HORMON POZİTİF, HER2 LOW MEME KANSERİ TANILI HASTADA TRANSTUZUMAB DERUKSTEKAN DENEYİMİ;

Dr. Betül Ayaz, Dr Mehmet Beşiroğlu, Dr. Mahmut Gümüş

PROF DR SÜLEYMAN YALÇIN ŞEHİR HASTANESİ TIBBI ONKOLOJİ KLİNİĞİ

Giriş: Meme kanseri, dünya genelinde kadınlar arasında en yaygın kanser türüdür ve çeşitli biyolojik alt gruplara ayrılmaktadır. Bu vaka, 2022 yılında de novo metastatik hormon reseptörü pozitif (HR+) ve HER2 skor +2 ancak FISH negatif sonuçlanan bir hastayı içermektedir. Hastada, yaygın karaciğer metastazları ve viseral kriz ile tanı almış ve ilk tedavi olarak platin ve taksan bazlı kemoterapi uygulanmıştır. Bu tedaviye yanıt alındıktan sonra, ribosiklib tedavisi başlanmış; ancak progresyon geliştiği için endokrin tedaviler diğer kemoterapi ajanları sırayla verilmiştir. Bu süreçte, trastuzumab deruxtekan tedavisi ile üç aylık bir sürede neredeyse tam yanıt elde edilmiştir. Luminal hastalıkta HER2 düşük gruptaki hastaların yeni nesil Antikor-İlaç Konjugatları (ADC) ile tedavi edilebilmesi, bu grup hastalar için umut verici bir gelişme olarak değerlendirilmektedir.

Sonuç: Bu vaka, metastatik meme kanseri tedavisinde HER2 düşük hastaların yeni nesil ADC'ler ile elde edilebilecek başarılı yanıtların önemini vurgulamaktadır. Hastanın, platin ve taksan tedavisinden sonra ribosiklib tedavisi ile yaşadığı ilerleme ve ardından trastuzumab deruxtekan ile elde edilen neredeyse tam yanıt, bu tür yaklaşımların etkinliğini ortaya koymuştur. HER2 düşük hastalarda uygulanan çoklu tedavi serileri, bu grubun tedavisinde umut vaat eden yeni stratejilerin geliştirilmesi için önemli bir zemin oluşturmaktadır. Gelecek çalışmalar, bu tedavi yaklaşımlarının etkinliğini ve güvenliğini daha fazla araştırarak, metastatik meme kanseri olan hastalar için daha iyi sonuçlar elde edilmesine katkı sağlayabilir

POSTER SUNUM 07

HORMON RESEPTÖR POZİTİF METASTATİK MEME KANSERLİ HASTADA ÇOKLU TEDAVİ BASAMAKLARI SONRASINDA GELİŞEN DİFFÜZ ALVEOLAR HEMORAJİ

Sena FİDAN, Burçin ÇAKAN DEMİREL, Yasin KUTLU, Özgür AÇIKGÖZ, Ahmet BİLİCİ, Mesut ŞEKER

Medipol Üniversitesi Tıp Fakültesi, Tıbbi Onkoloji Bilim Dalı

GİRİŞ: Meme kanseri, metastatik evrede uzun süreli ve ardışık sistemik tedavi gerektiren bir hastalıktır (1). Tedavi seçeneklerindeki gelişmeler sağkalımı uzatmış olsa da, artan antineoplastik ajan maruziyeti ciddi ilaç ilişkili toksisitelerin görülme riskini artırmaktadır (2,3). Antikanser tedavilere bağlı pulmoner toksisiteler, nadir ancak yaşamı tehdit edici olabilen diffüz alveolar hemoraji dahil olmak üzere geniş bir klinik spektrumda ortaya çıkabilir (4–6). Bu posterde, metastatik meme kanserli bir hastada çoklu sıra tedavi sonrası gelişen ilaç ilişkili alveolar hemoraji olgusunu sunuyoruz.

OLGU: Postmenopozal 43 yaşında kadın hasta yaygın vücut ağrısı, sağ üst kadran ağrısı ve sağ memede ele gelen kitle şikâyetleri ile dış merkezde değerlendirildi. Batın manyetik rezonans görüntülemesinde karaciğerde en büyüğü 50 mm olan çok sayıda metastatik lezyon saptandı. Karaciğer biyopsisinde tümör hücrelerinin östrojen reseptörü (ER) %90 pozitif, progesteron reseptörü (PR) %85 pozitif, HER2 negatif ve Ki-67 proliferasyon indeksinin %45 olduğu raporlandı. Germline BRCA 1/2 wild saptandı. Evreleme amacıyla yapılan PET-BT'de sağ memede 36 × 25 mm boyutlarında primer kitle, sağ aksiller lenf nodu tutulumu ile birlikte yaygın karaciğer ve kemik metastazları izlendi. Palbosiklib,fulvestrant ve denosumab tedavisi başlandı.
Palbosiklib-fulvestrant tedavisinin onuncu ayında karaciğer progresyonu izlenmesi üzerine re-biyopsi yapıldı. Re-biyopside hormon reseptör pozitifliği devam ederken PIK3CA H1047R mutasyonu saptandı. Alpelisib tedavisi başlandı fakat üçüncü ayında kontrolsuz hiperglisemi nedeni ile devam edilemedi. Bunu takiben gemcitabin-karbolatin, kapesitabin ve progresyon sonrası ixabepilone tedavileri uygulandı.
İxabepilone'un ikinci kür sonrasında hastada öksürük, dispne, hipoksemi hemoptizi ile acile başvurusu sonrasında yoğun bakıma alındı. Toraks bilgisayarlı tomografisinde özellikle üst loblarda santral peribronkovasküler dağılımlı buzlu cam alanları ve alt loblarda belirgin peribronşiyal kalınlaşma görüldü. Hemoptizi ve BT anjiyografide pulmoner emboli bulgusunun olmaması nedeniyle klinik tablo ilaç ilişkili diffüz alveolar hemoraji ile uyumlu olarak değerlendirildi.

SONUÇ: Hormon reseptör pozitif meme kanseri, modern sistemik tedavilerle birlikte uzun sağkalım sürelerinin elde edilebildiği bir hastalık haline gelmiştir. Ancak bu kazanımlar, tedaviye bağlı gelişebilecek yan etkilerin etkin yönetimi ile yakından ilişkilidir. Diffüz alveolar hemoraji, belirli antineoplastik ajanlara bağlı olarak nadir görülebilen ancak mortal seyir gösterebilen bir komplikasyondur. Literatürde ixabepilone tedavisi sonrası diffüz alveolar hemoraji gelişimini bildiren bir olgu bulunmamaktadır. Bu durum, özellikle çoklu tedavi basamakları almış hastalarda nadir advers olaylara karşı yüksek klinik dikkat gerekliliğini ortaya koymaktadır.

Referanslar

Cardoso F, Paluch-Shimon S, Senkus E, et al. 6th ESO–ESMO international consensus guidelines for advanced breast cancer (ABC 6). Ann Oncol. 2022;33(7):674-705.
Harbeck N, Penault-Llorca F, Cortes J, et al. Breast cancer. Nat Rev Dis Primers. 2019;5(1):66.

Yardley DA. Drug therapy for metastatic breast cancer. N Engl J Med. 2013;368(18):1712-1724.
Camus P, Fanton A, Bonniaud P, Camus C, Foucher P. Interstitial lung disease induced by drugs and radiation. Eur Respir J. 2004;24(2):321-340.
Skeoch S, Weatherley N, Swift AJ, et al. Drug-induced interstitial lung disease: a systematic review. Eur Respir Rev. 2018;27(148):170152.
Lara AR, Schwarz MI. Diffuse alveolar hemorrhage. Chest. 2010;137(5):1164-1171.

POSTER SUNUM 08

DE NOVO HER2(+), HR(–) METASTATİK MEME KANSERİNDE UZUN SÜRELİ DUAL HER2 BLOKAJI SONRASI LOKAL TEDAVİLER VE TRASTUZUMAB DERUXTECAN İLE TAMA YAKIN YANIT: OLGU SUNUMU

Hülya Arslan Kar, Mahmut Gümüş

İstanbul Medeniyet Üniversitesi Göztepe Süleyman Yalçın Şehir Hastanesi,
Tıbbi Onkoloji Bilim Dalı, İstanbul

Özet

Amaç: HER2-pozitif metastatik meme kanseri, hedefe yönelik tedaviler sayesinde uzun süreli hastalık kontrolünün mümkün olduğu bir alt gruptur. Bu olgu sunumunda, uzun süreli dual HER2 blokajı sonrası lokal tedaviler ve trastuzumab derukstekan (T-DXd) ile derin yanıt elde edilen bir hasta sunulmaktadır.

Olgu: 46 yaşında kadın hasta, Aralık 2019'da ER negatif, PR negatif, HER2 3+ pozitif invaziv duktal karsinom ve eş zamanlı karaciğer ile aksiller metastaz ile tanı aldı. Birinci basamakta docetaxel, trastuzumab ve pertuzumab (THP) ile tedavi edilen hastada yanıt sonrası trastuzumab ve pertuzumab idame tedavisi ile uzun süreli hastalık kontrolü sağlandı. İzlem sırasında oligoprogresyon alanlarına cerrahi ve radyoterapi uygulandı. Ağustos 2025'te sistemik progresyon gelişmesi üzerine trastuzumab derukstekan başlandı ve üç ay sonra yapılan PET-CT'de tama yakın yanıt elde edildi.

Sonuç: Bu olgu, HER2-pozitif metastatik meme kanserinde hedefe yönelik tedavilerin uygun sekanslanması ve lokal tedavilerle desteklenmesinin uzun süreli hastalık kontrolü sağlayabileceğini ve T-DXd'nin ileri basamakta etkili bir seçenek olduğunu göstermektedir.
Anahtar Kelimeler: HER2-pozitif meme kanseri, metastatik meme kanseri, trastuzumab, pertuzumab, trastuzumab derukstekan,

1-GİRİŞ

HER2-pozitif metastatik meme kanseri, biyolojik olarak agresif bir alt gruptur ve anti-HER2 hedefli tedavilerin gelişmesiyle doğal seyri önemli ölçüde değişmiştir. Taksan + Trastuzumab + Pertuzumab (THP) kombinasyonu, metastatik HER2-pozitif hastalarda birinci basamak tedavide hem progresyonsuz hem de genel sağkalımı uzatmış ve standart bakım haline gelmiştir. Bu etkinlik özellikle CLEOPATRA çalışmasında gösterilmiştir; THP ile median OS kontrol grubuna göre belirgin şekilde artmıştır (1,2).

İkinci basamak tedavide ise trastuzumab deruxtecan (T-DXd), trastuzumab-emtansine (T-DM1) kıyasla progresyonsuz sağkalım ve genel sağkalımda üstün bulunmuş ve DESTINY-Breast03 çalışması ile bu etkinlik kanıtlanmıştır. Bu sonuçlar, T-DXd'nin daha ileri-evre tedavi çizelgesinde güçlü etkinlik sağlayan bir seçenek olduğunu göstermektedir (3).
Bu poster sunumu, uzun süreli dual HER2 blokajı alan bir metastatik HER2+ olguda, tedavi seyrinin ve tedavi sekanslarının güncel kanıtlarla nasıl ilişkilendirilebileceğini tartışmaktadır.

2-OLGU

46 yaşında kadın hasta, Aralık 2019 tarihinde sağ memeden yapılan tru-cut biyopsi ile invaziv duktal karsinom tanısı aldı. İmmünohistokimyasal incelemede tümör östrojen reseptörü (ER) negatif, progesteron reseptörü (PR) negatif, HER2 3+ pozitif ve Ki-67 proliferasyon indeksi %25 olarak raporlandı. Tanı anında görüntülemelerde sağ aksiller lenf nodu tutulumu ve karaciğer metastazı saptandı ve hasta de novo metastatik (Evre IV) olarak değerlendirildi.
Hastaya 01.01.2020 tarihinde docetaxel + trastuzumab + pertuzumab kombinasyonu ile sistemik tedavi başlandı ve altı kür uygulandı. Klinik ve radyolojik yanıt elde edilmesi üzerine 01.05.2020 itibarıyla trastuzumab + pertuzumab idame tedavisine geçildi.
Hasta bu tedavi altında yaklaşık üç yıl süreyle izlendi. Takip görüntülemelerinde primer meme lezyonu ve sağ aksiller lenf nodları dışında aktif metastatik odak saptanmadı. Bu dönemde, 18.05.2023 tarihinde sağ modifiye radikal mastektomi ve sentinel lenf nodu diseksiyonu uygulandı. Cerrahi patoloji sonucu ypT2N1a L1 V0 R0 olarak raporlandı. Operasyon sonrası trastuzumab + pertuzumab idame tedavisine devam edildi.
Hasta 3–6 ay aralıklarla PET-CT, 6 ayda bir beyin manyetik rezonans görüntüleme ve 3 ayda bir transtorasik ekokardiyografi ile izlendi. İzlem süresince santral sinir sistemi metastazı veya kardiyak disfonksiyon saptanmadı.
Temmuz 2024 tarihli PET-CT incelemesinde sağ aksillada 7 mm boyutunda, artmış FDG tutulumu gösteren lenf nodu saptandı. Yapılan biyopsi sonucunda ER negatif, PR negatif, HER2 3+ pozitif invaziv duktal karsinom ile uyumlu nüks doğrulandı. Bunun üzerine 25.12.2024 tarihinde aksiller diseksiyon uygulandı ve patoloji benzer immünohistokimyasal özelliklerde raporlandı. Hasta trastuzumab + pertuzumab tedavisi ile izlenmeye devam edildi.
Takip sürecinde sağ aksiller bölgede yeni lenf nodları gelişmesi üzerine Nisan 2025'te ilgili bölgeye radyoterapi uygulandı. Ancak Ağustos 2025 tarihli PET-CT incelemesinde mediastinal lenf nodlarında yeni gelişen metabolik aktivite saptanarak sistemik progresyon olarak değerlendirildi.
Bunun üzerine Eylül 2025'te trastuzumab derukstekan (T-DXd) tedavisi başlandı. Üç aylık tedavi sonrası, 17.12.2025 tarihli PET-CT incelemesinde tama yakın metabolik yanıt elde edildi. Tedavi süresince klinik olarak anlamlı bir advers olay izlenmedi ve tedavi sürdürülmektedir.
Tanı anından itibaren seri olarak izlenen CEA ve CA 15-3 düzeyleri, hastalığın klinik seyri ve tedavi yanıtları ile korele şekilde Grafik 1 ve Grafik 2'de sunulmuştur.

3-TARTIŞMA VE SONUÇ

Bu olgu, de novo HER2-pozitif metastatik meme kanserinde birinci basamakta uygulanan trastuzumab + pertuzumab + taksan tedavisi ile uzun süreli hastalık kontrolünün mümkün olabileceğini göstermektedir. Bu yaklaşımın sağkalım üstünlüğü CLEOPATRA çalışması ile gösterilmiştir (1). Hastamızda dual HER2 blokajı altında gelişen oligoprogresyon dönemlerinde cerrahi ve radyoterapi gibi lokal tedavilerin uygulanması, sistemik tedavi kesilmeden hastalık kontrolünün sürdürülmesine olanak sağlamıştır.
Sistemik progresyon geliştiğinde trastuzumab derukstekan (T-DXd) ile kısa sürede tama yakın yanıt elde edilmesi, T-DXd'nin daha önce anti-HER2 tedavi almış hastalarda yüksek etkinliğini gösteren DESTINY-Breast03 verileriyle uyumludur (3).
Bu klinik seyir, HER2-pozitif metastatik meme kanserinde hedefe yönelik tedavilerin uygun sıralanmasının , lokal tedavilerle desteklendiğinde, uzun süreli hastalık kontrolü sağlayabileceğini göstermektedir.

4-GRAFİKLER

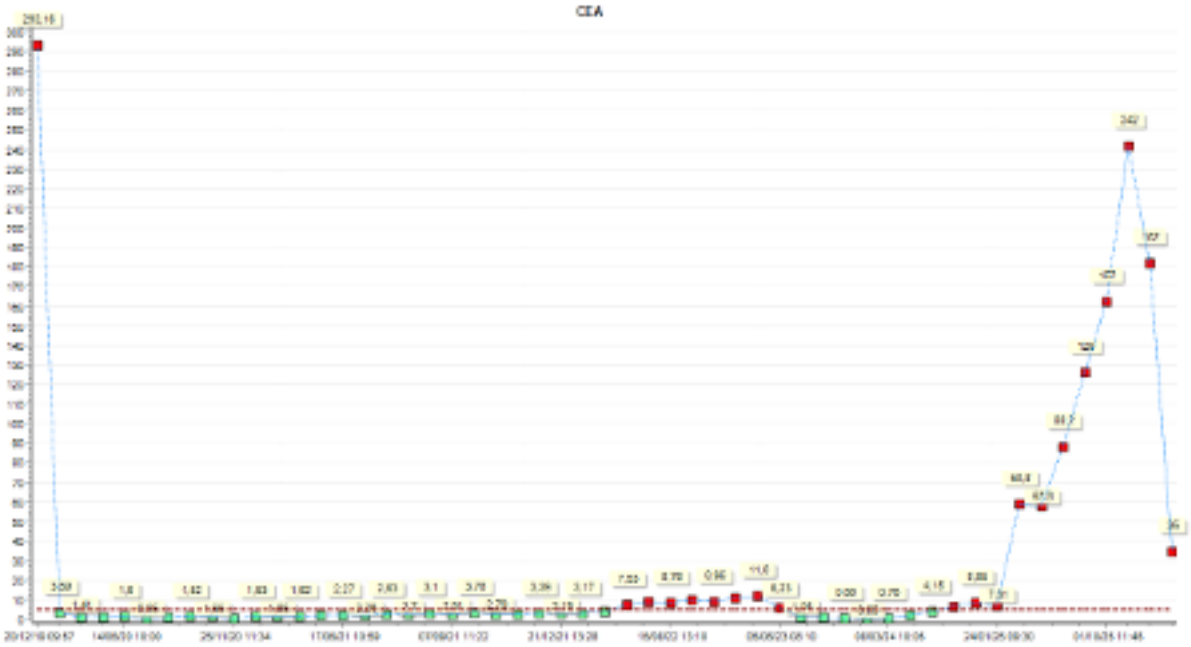

GRAFİK 1: CEA Seyri

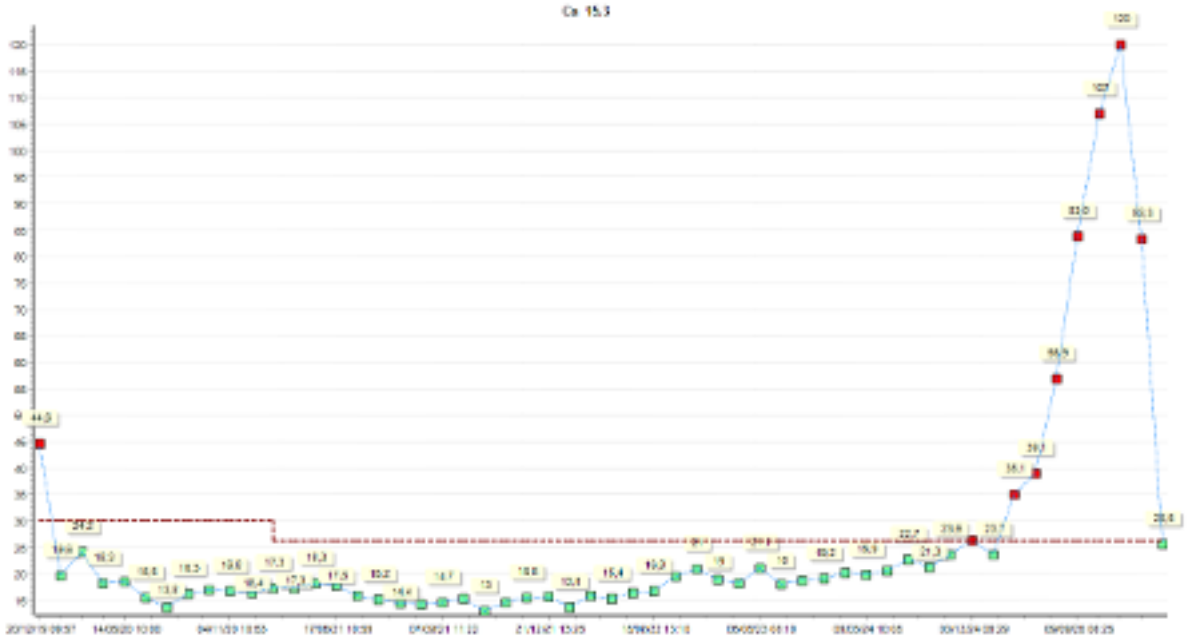

GRAFİK 2: CA 15.3 Seyri

5-KAYNAKLAR

1-Swain SM, Baselga J, et al. Pertuzumab, trastuzumab, and docetaxel for HER2-positive metastatic breast cancer (CLEOPATRA). N Engl J Med. 2015;372(8):724–734.
2-Swain SM, Miles D, et al. End-of-study overall survival results from the CLEOPATRA trial. Clin Cancer Res. 2020;26(19):4963–4972.
3-Cortés J, et al. Trastuzumab deruxtecan vs trastuzumab emtansine (DESTINY-Breast03). N Engl J Med. 2022;386(7):1143–1154

DE NOVO HER2(+), HR(–) METASTATİK MEME KANSERİNDE UZUN SÜRELİ DUAL HER2 BLOKAJI SONRASI LOKAL TEDAVİLER VE TRASTUZUMAB DERUXTECAN İLE TAMA YAKIN YANIT: OLGU SUNUMU

Hülya Arslan Kar [1], Mahmut Gümüş [1]

[1]İstanbul Medeniyet Üniversitesi Göztepe Süleyman Yalçın Şehir Hastanesi , İç Hastalıkları Anabilim Dalı, Tıbbi Onkoloji Bilim Dalı, İstanbul

GİRİŞ

HER2-pozitif metastatik meme kanseri, biyolojik olarak agresif bir alt gruptur ve anti-HER2 hedefli tedavilerin gelişmesiyle doğal seyri önemli ölçüde değişmiştir. Taksan + Trastuzumab + Pertuzumab (THP) kombinasyonu, metastatik HER2-pozitif hastalarda birinci basamak tedavide hem progresyonsuz hem de genel sağkalımı uzatmış ve standart bakım haline gelmiştir. Bu etkinlik özellikle CLEOPATRA çalışmasında gösterilmiştir; THP ile median OS kontrol grubuna göre belirgin şekilde artmıştır (1,2).
İkinci basamak tedavide ise trastuzumab deruxtecan (T-DXd), trastuzumab-emtansine (T-DM1) kıyasla progresyonsuz sağkalım ve genel sağkalımda üstün bulunmuş ve DESTINY-Breast03 çalışması ile bu etkinlik kanıtlanmıştır. Bu sonuçlar, T-DXd'nin daha ileri-evre tedavi çizelgesinde güçlü etkinlik sağlayan bir seçenek olduğunu göstermektedir (3).
Bu poster sunumu, uzun süreli dual HER2 blokajı alan bir metastatik HER2+ olguda, tedavi seyrinin ve tedavi sekanslarının güncel kanıtlarla nasıl ilişkilendirilebileceğini tartışmaktadır.

OLGU

46 yaşında kadın hasta, **Aralık 2019** tarihinde sağ memeden yapılan tru-cut biyopsi ile **invaziv duktal karsinom** tanısı aldı. İmmünohistokimyasal incelemede tümör **östrojen reseptörü (ER) negatif, progesteron reseptörü (PR) negatif, HER2 3+ pozitif** ve **Ki-67 proliferasyon indeksi %25** olarak raporlandı. Tam anında görüntülemelerde **sağ aksiller lenf nodu tutulumu ve karaciğer metastazı** saptandı ve hasta **de novo metastatik (Evre IV)** olarak değerlendirildi.

Hastaya **01.01.2020** tarihinde **docetaxel + trastuzumab + pertuzumab** kombinasyonu ile sistemik tedavi başlandı ve **altı kür** uygulandı. Klinik ve radyolojik yanıt elde edilmesi üzerine **01.05.2020** itibarıyla **trastuzumab + pertuzumab** idame tedavisine geçildi.

Hasta bu tedavi altında yaklaşık **üç yıl süreyle** izlendi. Takip görüntülemelerinde primer meme lezyonu ve sağ aksiller lenf nodları dışında aktif metastatik odak saptanmadı. Bu dönemde, **18.05.2023** tarihinde **sağ modifiye radikal mastektomi ve sentinel lenf nodu diseksiyonu** uygulandı. Cerrahi patoloji sonucu **ypT2N1a L1 V0 R0** olarak raporlandı. Operasyon sonrası **trastuzumab + pertuzumab** idame tedavisine devam edildi.
Hasta **3–6 ay aralıklarla PET-CT, 6 ayda bir beyin manyetik rezonans görüntüleme** ve **3 ayda bir transtorasik ekokardiyografi** ile izlendi. İzlem süresince santral sinir sistemi metastazı veya kardiyak disfonksiyon saptanmadı.

Temmuz 2024 tarihli PET-CT incelemesinde sağ aksilladı **7 mm boyutunda, artmış FDG tutulumu gösteren lenf nodu** saptandı. Yapılan biyopsi sonucunda **ER negatif, PR negatif, HER2 3+ pozitif invaziv duktal karsinom** ile uyumlu nüks doğrulandı. Bunun üzerine **25.12.2024** tarihinde **aksiller diseksiyon** uygulandı ve patoloji benzer immünohistokimyasal özelliklerde raporlandı. Hasta **trastuzumab + pertuzumab** tedavisi ile izlenmeye devam edildi.

Takip sürecinde sağ aksiller bölgede yeni lenf nodları gelişmesi üzerine **Nisan 2025**'te ilgili bölgeye **radyoterapi** uygulandı. Ardıcak **Ağustos 2025** tarihli PET-CT incelemesinde **mediastinal lenf nodlarında yeni gelişen metabolik aktivite** saptanarak **sistemik progresyon** olarak değerlendirildi.

Bunun üzerine **Eylül 2025**'te **trastuzumab derukstekan (T-DXd)** tedavisi başlandı. **Üç aylık tedavi sonrası, 17.12.2025 tarihli PET-CT incelemesinde tama yakın metabolik yanıt** elde edildi. Tedavi süresince klinik olarak anlamlı bir advers olay izlenmedi ve tedavi sürdürülmektedir.

Tam anından itibaren seri olarak izlenen **CEA ve CA 15-3 düzeyleri**, hastalığın klinik seyri ve tedavi yanıtları ile korele şekilde **Grafik 1 ve Grafik 2'de** sunulmuştur.

TARTIŞMA VE SONUÇ

Bu olgu, **de novo HER2-pozitif metastatik meme kanserinde** birinci basamakta uygulanan **trastuzumab + pertuzumab + taksan** tedavisi ile uzun süreli hastalık kontrolünün mümkün olabileceğini göstermektedir. Bu yaklaşımın sağkalım üstünlüğü **CLEOPATRA** çalışması ile gösterilmiştir (1). Hastamızda dual HER2 blokajı altında gelişen **oligoprogresyon dönemlerinde** cerrahi ve radyoterapi gibi **lokal tedavilerin** uygulanması, sistemik tedavi kesilmeden hastalık kontrolünün sürdürülmesine olanak sağlamıştır.

Sistemik progresyon geliştiğinde **trastuzumab derukstekan (T-DXd)** ile kısa sürede **tama yakın yanıt** elde edilmesi, T-DXd'nin daha önce anti-HER2 tedavi almış hastalarda yüksek etkinliğini gösteren **DESTINY-Breast03** verileriyle uyumludur (3).

Bu klinik seyir, HER2-pozitif metastatik meme kanserinde **hedefe yönelik tedavilerin uygun sıralanmasının** , lokal tedavilerle desteklendiğinde, uzun süreli hastalık kontrolü sağlayabileceğini göstermektedir.

GRAFİK 1: CEA seyri

GRAFİK 2:CA 15.3 seyri

KAYNAKLAR

1-Swain SM, Baselga J, et al. Pertuzumab, trastuzumab, and docetaxel for HER2-positive metastatic breast cancer (CLEOPATRA). N Engl J Med. 2015;372(8):724–734.
2-Swain SM, Miles D, et al. End-of-study overall survival results from the CLEOPATRA trial. Clin Cancer Res. 2020;26(19):4963–4972.
3-Cortés J, et al. Trastuzumab deruxtecan vs trastuzumab emtansine (DESTINY-Breast03). N Engl J Med. 2022;386(7):1143–1154

POSTER SUNUM 09

SAFRA KESESİ METASTAZI İLE PREZENTE OLAN MEME KANSERİ; NADIR BİR OLGU SUNUMU

Burçin Çakan Demirel, Sena Fidan, Jamshıd Hamdard, Yasin Kutlu, Özgür Açıkgöz, Mesut Şeker, Ahmet Bilici

Medipol Mega Üniversite Hastanesi, Tıbbi Onkoloji Bilim Dalı, İstanbul

Özet
Safra kesesi metastazı ile prezente olan meme kanseri son derece nadir görülmektedir. Bu bildiride, akut kolesistit kliniği ile başvuran ve patolojik inceleme sonucunda safra kesesinde meme kanseri metastazı saptanan nadir bir olgunun sunulması amaçlanmıştır. Meme kanserinde metastatik tutulum en sık kemik, akciğer ve karaciğerde izlenirken, safra kesesi metastazları oldukça nadirdir ve çoğu zaman tanı güçlüğüne yol açmaktadır. Bu olgu, atipik metastaz bölgelerinin ayırıcı tanıda akılda tutulmasının önemini vurgulamaktadır. Akut kolesistit ön tanısı ile opere edilen hastanın klinik bulguları, histopatolojik inceleme sonuçları, immünohistokimyasal özellikleri ve görüntüleme yöntemleri retrospektif olarak değerlendirilmiştir. Literatür eşliğinde klinik seyir ve tedavi yaklaşımı analiz edilmiştir. Elli beş yaşında kadın hastada safra kesesi patolojisi metastaz ile uyumlu bulunmuş, primer odağın araştırılmasında meme biyopsisinde invaziv lobüler karsinom saptanmıştır. Tümör östrojen reseptörü pozitif, progesteron reseptörü negatif, HER2 negatif olarak değerlendirilmiştir. Evreleme tetkiklerinde yaygın kemik metastazları izlenmiş, hastaya ribosiklib, letrozol ve denosumab tedavisi başlanmıştır. Hasta yaklaşık 20 aydır stabil hastalık ile izlenmektedir.Safra kesesi metastazı ile prezente olan meme kanseri nadir olmakla birlikte, özellikle invaziv lobüler karsinom histolojisinde akılda tutulmalıdır. Akut kolesistit tablosu ile başvuran hastalarda metastatik hastalık olasılığı göz önünde bulundurulmalı ve immünohistokimyasal inceleme ayırıcı tanıda önemli bir rol oynamalıdır.

Safra kesesi metastazı ile prezente olan meme kanseri ; nadir bir olgu sunumu

Giriş: Safra kesesi metastazları nadir görülmekte olup en sık melanom, renal hücreli karsinom ve serviks karsinomu kaynaklı metastazlar bildirilmiştir (1). Meme kanserinde metastatik tutulum çoğunlukla kemik, akciğer ve karaciğer ile sınırlıdır. Ekstrahepatik gastrointestinal sistem metastazları ise oldukça nadir olup genellikle 3 ila 20 yıl sürebilen uzun bir latent dönem sonrasında ortaya çıkmaktadır. Ardışık otopsi serilerinde, kanser olgularının %5,8'inde safra kesesi metastazı saptandığı ve bu vakaların %6,6'sının meme kanseri ile ilişkili olduğu gösterilmiştir (2). Bu olgu sunumunda, akut kolesistit kliniği ile opere edilen ve patolojik incelemede safra kesesinde meme kanseri metastazı saptanarak invaziv lobüler meme kanseri tanısı alan nadir bir olgunun sunulması amaçlanmıştır.

Olgu:55 yaşında kadın hasta ani gelişen karın ağrısı, sağ üst kadranda belirginleşen şikâyeti nedeniyle ön planda kolesistit düşünülerek opere edilmiştir. Hastanın yapılan operasyon sonucunda patolojisi malignite ile uyumlu değerlendirilmiş, ancak primer safra kesesi malignitesinden ziyade metastaz olarak yorumlanmıştır. Primer odağın saptanmasına yönelik yapılan incelemelerde meme ultrasonografisinde sağ memede en büyüğü 11×10 mm olan hipoekoik solid lezyonlar, sol aksillada ise en büyüğü 20 mm olan birkaç adet patolojik lenfadenopati saptanmıştır. Meme kitle biyopsisi

sonucu invaziv lobüler karsinom olarak raporlanmış; östrojen reseptörü %70 pozitif, progesteron reseptörü negatif, HER2 skor 0 ve Ki-67 %15 olarak değerlendirilmiştir. Evreleme amacıyla yapılan PET-BT'de sol memede malign kitle ve iskelet sisteminde yaygın metastatik tutulum izlenmiş, beyin manyetik rezonans görüntülemesinde metastaz saptanmamıştır. Hastaya ribosiklib, letrozol ve denosumab tedavisi başlanmış olup hastanın takip ve tedavisi yaklaşık 20 aydır sürdürülmektedir.

Sonuç ve Tartışma: Safra kesesine metastaz yapan meme kanseri son derece nadir görülmektedir. Safra kesesi metastazı ile ilişkili en sık bildirilen tümör histolojisi invaziv lobüler karsinomdur. Meme kanserinin safra kesesi metastazlarına ilişkin otopsi bulguları, sekonder hematojen yayılım sonucunda metastazların başlangıçta mukozal tabakanın altında küçük, düzgün nodüller şeklinde geliştiğini göstermektedir. Bu lezyonlar genellikle saplı tümörler olarak büyür ve nadiren birkaç milimetreden daha büyük boyutlara ulaşır. Bu büyüme paterni, safra kesesi metastazlarının neden çoğu zaman klinik semptomlara yol açmadığını ve tanı koymanın güç olduğunu açıklamaktadır. En sık karşılaşılan klinik tablo akut kolesistittir.

Cerrahi sonrası safra kesesinde metastaz saptandığında, primer tümör her zaman kolaylıkla tanımlanamayabilir. Primer safra kesesi karsinomu ile meme kanseri metastazları arasındaki ayrım, tedavi yaklaşımını belirlemek açısından büyük önem taşımakta olup bu nedenle immünohistokimyasal değerlendirme gereklidir. Bu ayırımda en güvenilir belirteçler GCDEP-15, sitokeratin 7, sitokeratin 20 ile östrojen ve progesteron reseptörleridir. Bu belirteçlerin pozitifliği genellikle metastatik meme kanserinde görülmekle birlikte tüm olgularda mevcut değildir (3).
Metastatik meme karsinomunun tedavisi çoğu zaman zor, karmaşık ve bazı durumlarda agresif olup cerrahi, kemoterapi ve hormonoterapinin birlikte uygulanmasını gerektirebilir (4). Meme karsinomuna bağlı safra kesesi metastazı bulunan hastalarda rezeksiyon genellikle palyatif bir tedavi seçeneği olarak değerlendirilmekle birlikte, özellikle semptomatik olgularda önerilmektedir.

KAYNAKÇA

1. Beaver BL, Denning DA, Minton JP. Metastatic breast carcinoma of the gallbladder. J Surg Oncol 1986; 31(4):240-2 2.
2. Murguia E, Quiroga D, Canteros G, et al. Gallbladder metastases from ductal papillary carcinoma of the breast. J Hepatobiliary Pancreat Surg 2006; 13(6):591-3
3. Manouras A, Lagoudianakis EE, Genetzakis M, et al. : Metastatic breast carcinoma initially presenting as acute cholecystitis: a case report and review of the literature. Eur J Gynaecol Oncol. 2008;29(2):179–81
4. Kopelson G, Chu AM, Doucette JA, Gunderson LL. Extrahepaticbiliary tract metastases from breast cancer. Int J Radiat Oncol Biol Phys. 1980;6:497. doi: 10.1016/0360-3016(80)90066-8.

POSTER SUNUM 10

BRAF V600E-MUTATED TRIPLE-NEGATIVE BREAST CANCER: A METASTATIC CASE WITH RAPID PROGRESSION IN A 42-YEAR-OLD PATIENT

Özge YALICI, Eyyüp Çavdar, Ezel Gedik, Ömer Faruk Elçiçek, Okan Avcı, Erdoğan Selçuk Şeber

Tekirdağ Namık Kemal University Hospital, Department of Internal Medicine, Division of Medical Oncology

Introduction: Triple-negative breast cancer (TNBC) accounts for approximately 10–15% of all breast cancer cases. It is more commonly observed in younger women and is associated with an aggressive clinical course, increasing the risk of brain metastasis to 25–46% and conferring a poor prognosis(1,2). Although the BRAF V600E mutation is a very rare genetic alteration in TNBC cases (less than 1%), it presents a promising opportunity for targeted therapies (BRAF/MEK inhibitors), with clinical responses reported in case reports published in recent years(3,4). In this poster, we present a rare case of a 42-year-old patient with metastatic TNBC in whom a BRAF V600E mutation was detected. The patient achieved a partial response to neoadjuvant chemotherapy, followed by the development of brain metastasis; we describe the follow-up and management process of this case.

Case Presentation: A 42-year-old female patient presented with a palpable breast mass. Physical examination revealed a 9 cm mass in the right breast along with axillary lymph node involvement. Biopsy confirmed triple-negative (ER/PR/HER2 negative, Ki-67 30%) invasive carcinoma with axillary metastasis. The patient was staged as cT4b cN2b cM0, and following multidisciplinary tumor board decision, neoadjuvant chemotherapy was initiated (Figure 1). The patient received carboplatin (AUC 5, 450 mg) every 21 days, pembrolizumab 200 mg every 21 days, and weekly paclitaxel (80 mg/m^2 = 130 mg) for a total of 4 cycles. Restaging imaging after completion of this regimen demonstrated minimal progression, prompting a switch to cyclophosphamide (600 mg/m^2 = 880 mg), epirubicin (90 mg/m^2 = 130 mg), and pembrolizumab 200 mg every 21 days. After receiving 2 cycles of this regimen, the patient presented to the emergency department with complaints of nausea and vomiting. Brain MRI revealed brain metastases (Figure 2). The patient was referred for radiotherapy. Next-generation sequencing (NGS) analysis of the tumor identified a BRAF V600E mutation (Tier 1 pathogenic), along with CDKN2A and TERT promoter mutations. The patient died after RT.

Discussion: Although the BRAF V600E mutation is extremely rare in triple-negative breast cancer (TNBC) (less than 1%), it is associated with aggressive behavior and poor prognosis, and is among the factors that increase the risk of brain metastasis at a young age^(5,6). In the presented case, the rapid development of brain metastasis following a partial response to neoadjuvant chemotherapy reflects the well-known aggressive natural course of TNBC, while the detected Tier 1 pathogenic BRAF V600E mutation offers potential for targeted therapy with BRAF/MEK inhibitors such as dabrafenib/trametinib (7,8). The presence of this rare mutation highlights the importance of routine next-generation sequencing (NGS) testing in metastatic TNBC cases that develop resistance to standard treatments, bringing personalized treatment approaches to the forefront. This finding is consistent with the clinical responses observed in similar case reports in the literature and provides promising hope(4).

References

Bustamante E, et al. Brain Metastasis in Triple-Negative Breast Cancer. Adv Breast Cancer Res. 2024;2024:8816102.

American Cancer Society. Triple-negative Breast Cancer. Available at:https://www.cancer.org/cancer/types/breast-cancer/about/types-of-breast-cancer/triple-negative.html (Erişim: 2025).

Khan S, et al. Deciphering the Role of BRAFV600E Immunohistochemistry in Breast Cancer. Cureus. 2024;16(8):e67592.

López de Sá A, et al. Case report: Clinical success targeting BRAF-mutated, hormone receptor-positive breast cancer with double BRAF-directed therapy. Front Oncol. 2022;12:997346. (Güncel basket trial referansları ile destekli: Subbiah V, et al. Nature Med. 2023;29:1103-1112).

He C, et al. Risk factors and prognostic factors of brain metastasis of triple-negative breast cancer. Medicine (Baltimore). 2024;103(40):e39925.

Kadamkulam Syriac A, et al. Central Nervous System Metastases from Triple-Negative Breast Cancer: A Narrative Review. Breast Cancer: Targets and Therapy. 2023;15:273-285.

Pircher M, et al. Response to Vemurafenib in Metastatic Triple-Negative Breast Cancer Harbouring a BRAF V600E Mutation: A Case Report and Electronically Captured Patient-Reported Outcome. Case Rep Oncol. 2021;14(1):514-521.

Wang L, et al. BRAF V600E Mutation in Triple-Negative Breast Cancer: A Case Report and Literature Review. Oncol Res Treat. 2022;45(1-2):54-61.

Figure 1. PET-CT at the time of diagnosis

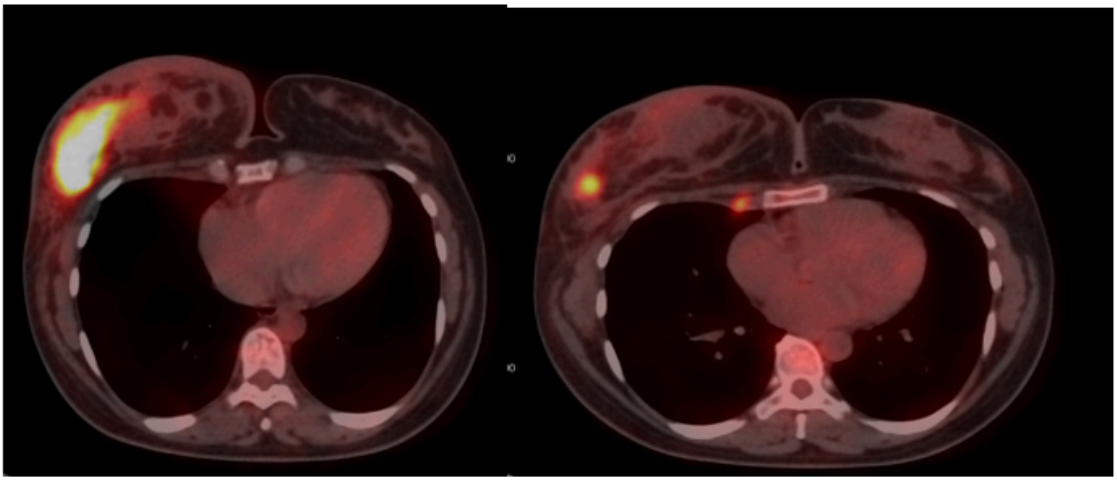

Figure 2. Brain MRI

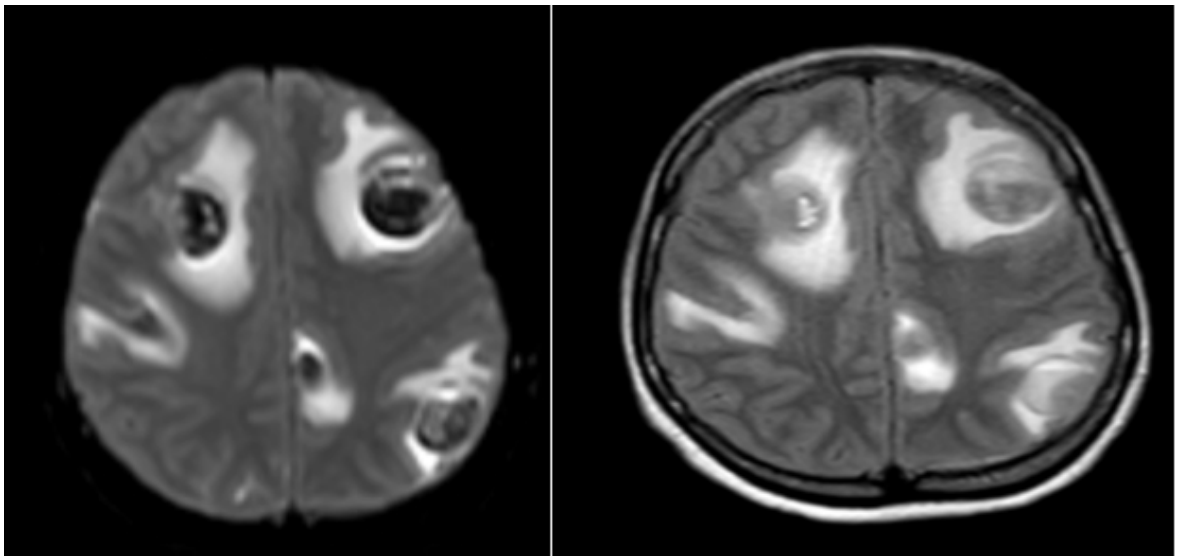

KANSER **GÜNCEL**

Kanserde Güncel Gelişmeler 2026

MEME KANSERİ TEDAVİSİNDE YENİLİKLER SEMPOZYUMU

14-15 ŞUBAT 2026 **NEVŞEHİR, CROWNE PLAZA CAPPADOCIA HOTEL**

ONKOLOJİK KLİNİK ARAŞTIRMALAR DERNEĞİ

DETAYLI BİLGİ İÇİN

info@pukevent.com

216 385 51 79

onkad.com

BİLDİRİ KİTAPÇIĞI