KANSERDE GÜNCEL GELİŞMELER 2024

MEME KANSERİ TEDAVİSİNDE YENİLİKLER SEMPOZYUMU

24-25 Şubat 2024 / Wyndham Grand Kayseri Hotel

PUKEVENT
PERSONEL UNLOCKING KEY

ONKOLOJİK KLİNİK ARAŞTIRMALAR DERNEĞİ · 2018 ·

DETAYLI BİLGİ İÇİN

info@pukevent.com

216 385 51 79

onkad.com

BİLDİRİ KİTAPÇIĞI

KANSERDE GÜNCEL GELİŞMELER 2024

MEME KANSERİ TEDAVİSİNDE YENİLİKLER SEMPOZYUMU

24-25 Şubat 2024 / Wyndham Grand Kayseri Hotel

ONKOLOJİK KLİNİK ARAŞTIRMALAR DERNEĞİ

ONKAD YÖNETİM KURULU

BAŞKAN
ABDURRAHMAN IŞIKDOĞAN

BAŞKAN YARDIMCISI
METİN ÖZKAN

SEMPOZYUM BAŞKANI
METİN ÖZKAN

SEMPOZYUM BİLİMSEL SEKRETARYASI
METİN ÖZKAN
ABDULLAH BÜYÜKÇELİK
ERSİN ÖZASLAN
OKTAY BOZKURT
ENDER DOĞAN
SEDAT TARIK FIRAT

BİLİMSEL DANIŞMA KURULU
ABDURRAHMAN IŞIKDOĞAN
ABDULLAH BÜYÜKÇELİK
FAYSAL DANE
HACI MEHMET TÜRK
MAHMUT GÜMÜŞ
MESUT ŞEKER
METİN ÖZKAN
ERSİN ÖZASLAN
OKTAY BOZKURT
ENDER DOĞAN
SEDAT TARIK FIRAT

KANSERDE GÜNCEL GELİŞMELER 2024

MEME KANSERİ TEDAVİSİNDE YENİLİKLER SEMPOZYUMU

24-25 Şubat 2024 / Wyndham Grand Kayseri Hotel

BİLDİRİ ŞEKLİ	ÇALIŞMA BAŞLIĞI	SAYFA NO
SÖZEL SUNUM 01	METASTATİK MEME KANSERLİ HASTADA TRASTUZUMAB EMTANSİNE İLE İLİŞKİLİ İLACA BAĞLI LUPUS	4
SÖZEL SUNUM 02	BLOOM SENDROMLU HASTADA MEME KANSERİ VE MİYELODİSPLASTİK SENDROMU BİRLİKTELİĞİ	7
SÖZEL SUNUM 03	TRIPLE NEGATİF MEME KANSERİ HASTALARINDA NEOADJUVAN KEMOTERAPİ SONRASI PATOLOJİK TAM YANITI ETKİLEYEN FAKTÖRLER	10
SÖZEL SUNUM 04	METASTATİK OLMAYAN HER2 POSİTİVE MEME KANSERİNDE ÖSTROJEN RESEPTÖR EXPRESYONUNUN NEOADJUVAN KEMOTERAPİ YANITINA ETKİSİ	12
POSTER SUNUM 01	METASTATİK MEME KANSERİNDE HORMONAL TEDAVİ OLGUSU	14
POSTER SUNUM 02	MEMENIN NÖROENDOKRİN TÜMÖRÜ: BİR OLGU SUNUMU	15
POSTER SUNUM 03	RİBOCİCLİB KULLANIMINA BAĞLI PULMONER TOKSİSİTE GELİŞ EN METASTATİK MEME KANSERİ VAKASI	17
POSTER SUNUM 04	HER-2 POZİTİF MEME KANSERİNDE NEOADJUVAN PERTUZUMAB EKLENMESİNİN RETROSPEKTİF DEĞERLENDİRİLMESİ	18
POSTER SUNUM 05	PRİMER CERRAHİ YAPILAN DENOVO METASTATİK MEME KANSERİ HASTALARINDAKI SONUÇLARIMIZ	19

SÖZEL SUNUM 01

METASTATİK MEME KANSERLİ HASTADA TRASTUZUMAB EMTANSİNE İLE İLİŞKİLİ İLACA BAĞLI LUPUS

ALİ FUAT GÜRBÜZ, OĞUZHAN YILDIZ, MURAT ARAZ, MELEK KARAKURT ERYILMAZ, MEHMET ARTAÇ

Necmettin Erbakan Üniversitesi Tıp Fakültesi Tıbbi Onkoloji Kliniği

GİRİŞ: Ado-trastuzumab emtansine (T-DM1), maytansinoid DM1'e bağlı monoklonal antikor trastuzumabdan oluşan bir antikor-ilaç konjugatıdır. Potansiyel antineoplastik aktiviteye sahiptir. Bu konjugattaki trastuzumab parçası, tümör hücresi yüzeyindeki human epidermal büyüme faktörü reseptörü 2'ye (HER2) bağlanır ve daha sonra hücre içine alınır. DM1 içeren katabolitler lizozomal katabolizma sırasında salınır ve tubuline bağlanarak mitotik dinamikleri bozar ve hücre ölümüne yol açar[1]. TDM-1, daha önce tedavi görmüş HER2-pozitif metastatik meme kanseri hastalarının yanı sıra neoadjuvan trastuzumab ve taksan tedavisine tam olmayan patolojik yanıtı olan HER2-pozitif meme kanseri hastalarının adjuvan tedavisi için onaylanmıştır. TDM-1 ile tedavi hem progresyonsuz sağkalım hem de genel sağkalımda iyileşmelerle sonuçlanmıştır[2]. TDM-1'in tolere edilebilirliği ve güvenliği için yan etkilerinin farkında olmak önemlidir. En sık bildirilen yan etkiler arasında yorgunluk, ishal, anemi, transaminaz yükselmesi ve ilaca bağlı trombositopeni ile ilişkili olduğu bilinen hafif ila orta şiddette kanama yer almaktadır. Ayrıca, TDM-1 artralji ve miyalji gibi romatolojik sistem semptomlarına neden olabilir[3, 4].Bu olguda, TDM-1'e bağlı ilaca bağlı lupus gelişen metastatik meme kanserli bir hasta sunulmaktadır.

OLGU SUNUMU: 54 yaşında kadın. hipertansiyon tanılı, Mart 2018'de sol memesinde ele gelen kitle ve sol aksillasında lenfadenopati ile başvurdu. Sol memede ele gelen kitleye tru-cut biyopsi yapıldı ve patolojisi invaziv duktal karsinom, östrojen reseptörü (ER) %80, progesteron reseptörü (PR) negatif, HER2 +++, KI-67 %30 olarak raporlanmış(Resim 1-2). Hastaya modifiye radikal mastektomi ve aksiller lenf nodu diseksiyonu yapıldı (pT2N1aM0).

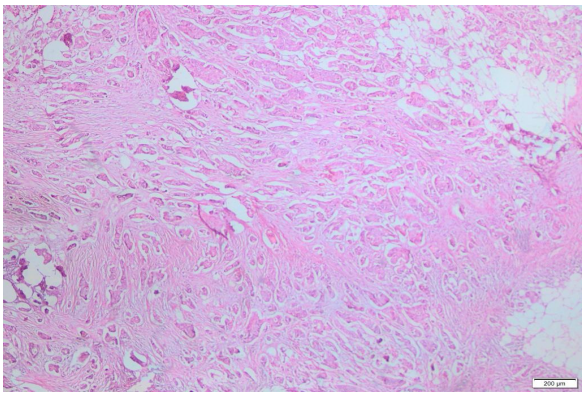	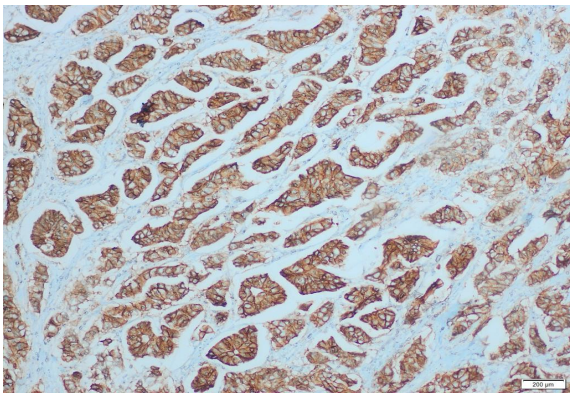
RESİM 1: H&E boyalı kesitlerde fibrolipomatöz dokuları infiltre eden tümör	RESİM 2: H&E ile boyanmış kesitlerde fibrolipomatöz dokuları infiltre eden tümör görülmektedir (her-2 3+).

Postop görüntülemelerde sol supraklaviküler lenf nodu saptandı. Mayıs 2018'de lenf nodu biyopsisi yapıldı (ER %50, PR%0, HER2+++). Patoloji raporun invaziv duktal karsinom metastazı ile uyumlu geldi. 8 kür dosetaksel, trastuzumab ve pertuzumab aldı ardından trastuzumab, pertuzumab ve letrozol ile idame tedavisine başlandı. Lokal nüks kontrolü için Mart 2019'da adjuvan radyoterapi uygulandı. Aralık 2020'de pozitron emisyon tomografisi(PET-BT) taramasında yaygın kemik metastazları görüldü. Hastalığın progresyonundan sonra TDM-1 ve zolendronik asit tedavisi başlandı. Üç ay sonra, PET-BT taraması parsiyel yanıt ile uyumluydu ve mevcut tedaviye devam edildi. (Resim3-4).

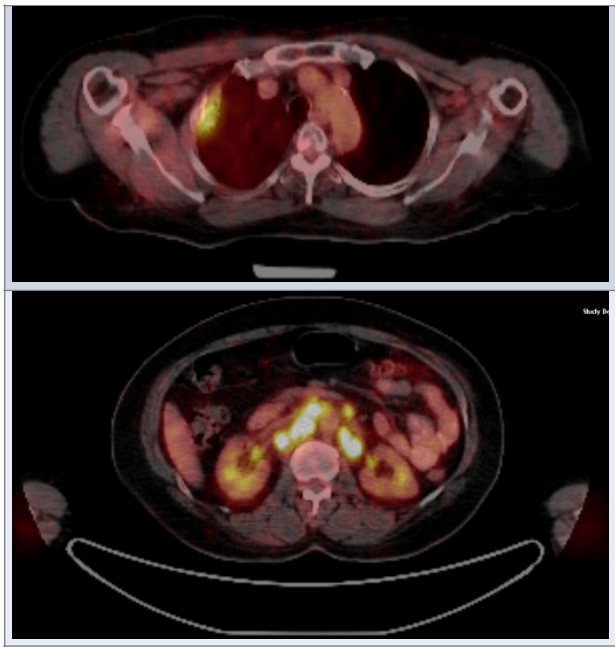

RESİM 3: TDM-1 öncesi PET/BT

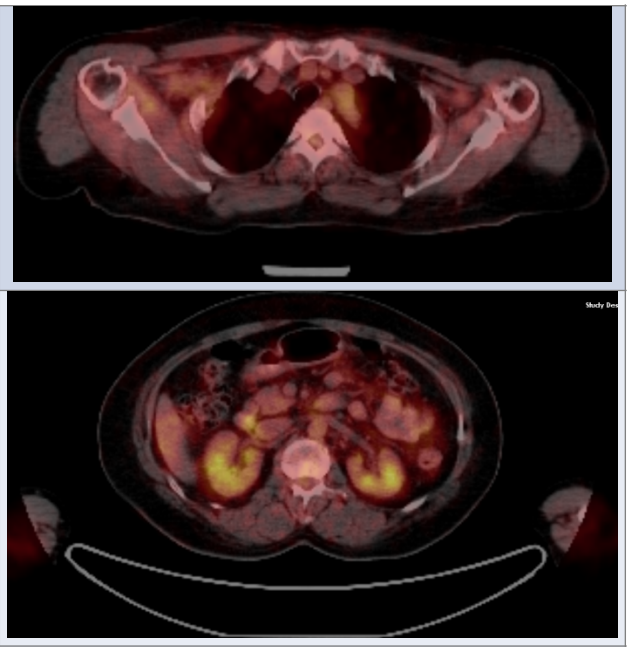

RESİM 4: TDM-1, 3 ay sonra PET/BT

Aralık 2022'de bacaklarda kızarıklık, eklem ağrısı ve yorgunluk şikayeti ile başvuran hasta romatolojiye konsülte edildi. Antinükleer antikorların (ANA) ve anti-double stranded DNA (Anti dsDNA) pozitifti(Resim 5). Temmuz 2023'te romatoloji tarafından ilaca bağlı lupus tanısı ile hidroksiklorokin tedavisine başlandı. Takiplerinde progresyon gelişti ve T-DM1 tedavisi kesildi. Hastanın semptomları hidroksiklorokin tedavisiyle ve T-DM1 tedavisinin kesilmesiyle düzeldi.

ANA Nuklear dots (+)	POZİTİF	
ANTİ DS DNA	Pozitif	ug/dL

RESİM 5: ANA – Anti dsDNA

TARTIŞMA: Bazı ilaçlar, otoantikorları indükleyerek otoimmün yanıtı etkileyebilir. Bununla birlikte, otoantikor geliştiren tüm hastalar otoantikorla ilişkili bir hastalığın belirtilerini göstermeyebilir. İlaca bağlı lupus, sistemik lupus eritematozus(SLE) ile benzer özellikleri paylaşan klinik bir sendromdur. Yüksek ANA serum seviyeleri genellikle buna neden olur, ancak bu antikorlara sahip hastaların sadece küçük bir kısmında döküntü, serozit veya artrit gibi ilaca bağlı lupus hastalığını düşündüren klinik semptomlar gelişir[5]. 1953 yılında, hidralazin ile tedavi edilen hastalarda lupus benzeri semptomların görülmesi, ilaca bağlı lupusun ilk kez tanımlanmasına yol açmıştır. Daha sonra prokainamid ve anti-konvülzan ilaçların da ilaca bağlı lupusa neden olduğu bulunmuştur. Daha yakın zamanlarda, biyolojik ajanların artan kullanımı, çeşitli ilaçların neden olduğu lupus benzeri semptomlarla ilişkilendirilmiştir[6]. İlaca bağlı lupus kliniğinde, ilk adım ilacın duyarlı bir kişiye uygulanmasıdır ve bu da ANA gelişimine yol açar. Klinik semptomlar tipik olarak daha sonra ortaya çıkar ve hastaların %80'i artralji ve miyalji gibi kas-iskelet sistemi semptomları ile başvurur[7]. Semptomlar tipik olarak aylar veya yıllar süren maruziyetten sonra gelişir, ancak başlangıç ani olabilir. Hidralazin ve prokainamid ilaca bağlı lupus için yüksek riskli ilaçlar olarak sınıflandırılmaktadır. Bu ilaçlar, genelde 3 yıl ve üzeri kullanımdan sonra ilaca bağlı lupus ile ilişkili olduğu da bildirilmiştir[8].

İlaca bağlı lupusun klinik bulguları ve serolojisi büyük ölçüde ilaca özgüdür ve hidralazin ve prokainamide bağlı hastalığın klasik sunumlarından farklı olabilir. TDM-1 ile ilişkili bu vakada farklı olarak döküntü, artralji ve yorgunluk görülmüştür. Bu, TDM-1'e bağlı olarak bildirilen ilk lupus vakası olduğundan, ilaca özgü bir klinik durumun olup olmadığı belirsizdir[9-11].

TDM-1 daha yaygın olarak kullanıldıkça, hem etkinliği hem de potansiyel yan etkiler hakkında daha fazla bilgi edinelebilir. Genel olarak TDM-1 iyi tolere edilse de, klinisyenler nadir görülen advers olaylara karşı tetikte olmalı ve buna göre müdahale etmelidir.

SONUÇ: Burada TDM-1'e bağlı ilaç ilişkili lupus gelişen metastatik meme kanseri vakası sunuyoruz. Bildiğimiz kadarıyla bu, TDM-1 ile ilişkili ilaca bağlı lupusun literatürde bildirilen ilk vakasıdır.

1. Lewis Phillips, G.D., et al., Targeting HER2-positive breast cancer with trastuzumab-DM1, an antibody–cytotoxic drug conjugate. Cancer research, 2008. 68(22): p. 9280-9290.

2. Jhaveri, K.D., et al., Renal effects of novel anticancer targeted therapies: a review of the Food and Drug Administration Adverse Event Reporting System. Kidney International, 2016. 90(3): p. 706-707.

3. Verma, S., et al., Trastuzumab emtansine for HER2-positive advanced breast cancer. New England journal of medicine, 2012. 367(19): p. 1783-1791.

4. Krop, I.E., et al., Trastuzumab emtansine versus treatment of physician's choice in patients with previously treated HER2-positive metastatic breast cancer (TH3RESA): final overall survival results from a randomised open-label phase 3 trial. The Lancet Oncology, 2017. 18(6): p. 743-754.

5. Olsen, N.J., Drug-induced autoimmunity. Best Practice & Research Clinical Rheumatology, 2004. 18(5): p. 677-688.

6. Moustou, A.-E., et al., Cutaneous side effects of anti–tumor necrosis factor biologic therapy: a clinical review. Journal of the American Academy of Dermatology, 2009. 61(3): p. 486-504.

7. Taweevisit, M., C. Nisagornsen, and P.S. Thorner, Intrauterine tuberculosis manifesting as acute chorioamnionitis: a case report and review of the literature. Pediatric and Developmental Pathology, 2015. 18(4): p. 335-338.

8. Thybaud-Lambay, V., F. Decloitre, and Y. Courtois, Role of the uvr gene in the SOS function inducing activity of two tryptophan pyrolysis products, Trp-P-1 and Trp-P-2, in Escherichia coli K12. Mutation Research Letters, 1986. 173(3): p. 177-180.

9. Merola, J.F., Lupus-like syndromes related to drugs, in Lupus erythematosus: clinical evaluation and treatment. 2012, Springer. p. 211-221.

10 Rubin, R.L., Drug-induced lupus. Toxicology, 2005. 209(2): p. 135-147.

11. Antonov, D., et al., Drug-induced lupus erythematosus. Clinics in dermatology, 2004. 22(2): p. 157-166.

SÖZEL SUNUM 02

BLOOM SENDROMLU HASTADA MEME KANSERİ VE MİYELODİSPLASTİK SENDROMU BİRLİKTELİĞİ

OĞUZHAN YILDIZ, MELEK KARAKURT ERYILMAZ, ALİ FUAT GÜRBÜZ, TALAT AYKUT, MURAT ARAZ, MEHMET ARTAÇ

Necmettin Erbakan Üniversitesi Tıp Fakültesi Tıbbi Onkoloji Kliniği

GİRİŞ: Bloom Sendromu (BS), DNA onarımında ve kromozomal stabilitenin korunmasında rol oynayan bir RecQ helikazı kodlayan BLM geninin işlev kaybı mutasyonundan kaynaklanan nadir bir otozomal resesif bozukluktur. Kusurlu BLM proteini, yüksek düzeyde kromozomal yeniden düzenleme ve kırılma ile replikasyon hatalarına yol açarak erken yaşlanmaya, erken başlangıçlı yaşa bağlı tıbbi durumlara ve yaşamın erken dönemlerinde çok çeşitli malignitelere neden olur (1--4). BS'li hastalarda, hem DNA hasarı yapan kemoterapiye (KT) hem de iyonlaştırıcı radyasyona karşı belirgin hassasiyet, komorbiditeleri şiddetlendirerek ve toksisitelere ve kötü sonuçlara yatkınlık yaratarak bu neoplazmların yönetimini zorlaştırmaktadır (5). Klinik tablo sıklıkla boy kısalığı, yüz döküntüsü ve ciddi immün yetmezlik nedeniyle tekrarlayan enfeksiyonları içerir. Genomik instabilite, başta hemato-onkoloji ve gastrointestinal tümörler olmak üzere çok çeşitli kanserlere karşı artan bir duyarlılıkla da kendini gösterir (6-8).

Burada, BS'li bir hastada meme kanseri ve aşırı blastlı miyelodisplastik sendrom 2 (MDS-EB2) tedavisini yönetme deneyimimizi sunuyoruz.

OLGU: 30 yaşında, premenopozal, boy kısalığı, büyüme geriliği ve belirgin yüz hatları semptomlarıyla ve 14 yaşında yapılan genetik analizde ekzon 11,12'de homozigot delesyon saptanınca BS tanısı almış. Yetişkinlik döneminde vücut kitle indeksi (VKİ) 18-21 kg/m2 arasında değişiyordu ve minimal deri altı yağına sahipti. 14 yaşında, aylık intravenöz immünoglobulin (IVIG) ile tedavi edilen kombine değişken immün yetmezlik gelişti. Hasta Nisan 2020'de polikliniğimize sol aksiller bölgede yaklaşık beş aydır mevcut olan ele gelen bir kitle ile başvurdu. Yüzeyel doku ultrasonografisinde (USG) sol aksiller kuyrukta 5x3 cm kitle ve sağ tiroid lobunda 5x2 cm kistik solid nodül tespit edildi. Sol aksiller kuyruktaki lezyon eksize edildi, sentinel lenf nodu örneklemesi yapıldı ve invaziv duktal karsinom, hormon reseptörü (HR) negatif, insan epidermal büyüme faktörü reseptörü 2 (HER2) negatif ve ki-67 indeksi %60, bir reaktif lenf nodu olarak rapor edildi. Tanı sırasında tümör belirteci CA15.3 düzeyi normalden yüksek [41 U/ml (0-27.9)], CEA ve CA125 düzeyleri ise normaldi [1.3 ng/ml (0-5.2) ve 31 U/ml (0-35)]. Meme USG'sinde sağ memenin üst-dış kadranında 10x5 mm boyutlarında benign hipoekoik lezyon saptandı. Meme manyetik rezonans görüntülemesinde (MRG) sağ memede fibroadenom ile uyumlu bir lezyon görüldü ve primer odak olabilecek herhangi bir lezyon tespit edilmedi. Hastanın

florodeoksiglukoz pozitron emisyon tomografisi-bilgisayarlı tomografi (FDG PET-BT) taramasında tiroidin sağ lobunda FDG tutmayan hipodens bir nodül dışında malign tutulum saptanmamıştır. Sağ tiroid lobundaki nodülden alınan biyopsi sonucu nodülün iyi huylu olduğu doğrulandı. Patolojik evreleme T2N0 idi. Hastaya multidisipliner patoloji-onkoloji konseyi tarafından erken evre üçlü negatif meme kanseri tanısı konuldu.

Hastaya dört kür adriamisin (60 mg/m2) ve siklofosfamid (600 mg/m2), ardından 12 hafta boyunca haftalık paklitaksel (80 mg/m2) içeren adjuvan tedavi planlanmıştır. Ekokardiyogramda sol ventrikül ejeksiyon fraksiyonu (LVEF) %60 olarak ölçüldü ve kapak patolojisi saptanmadı. Hastanın mevcut IVIG tedavisine devam etmesi önerilmiştir. BT planının tamamlanmasının ardından, kontrol PET-BT ve meme USG'sinde herhangi bir malign lezyon tespit edilmedi. Hastaya Yoğunluk ayarlı radyasyon tedavisi (IMRT) tekniği kullanılarak sol göğüs duvarı ve aksillaya 25 fraksiyonda günlük 200 cGy verildi. Fraksiyonlama ile toplam 5000 cGy küratif radyoterapi (RT) planlandı ve 8 fraksiyonda bir boost uygulandı. Tedavinin tamamlanmasından yaklaşık 8 ay sonra, takip muayenesinde pansitopeni nedeniyle hematoloji ile konsülte edildi. Ardından kemik iliği biyopsisi ve aspirasyonu yapıldı ve miyelodisplastik sendrom -excess blasts 2

(MDS-EB2) tanısı kondu. Hematoloji kliniğinde 28 günde bir iki kür azasitidin (75 mg/m2) protokolü uygulandı. BT'den iki hafta sonra hasta pansitopeni ve febril nötropeni tanılarıyla acil servisten hematoloji kliniğine nakledildi. 33 yaşında takip sırasında gelişen sepsis nedeniyle exitus oldu.

TARTIŞMA: BS büyüme geriliği, immün yetmezlik, yaşa bağlı komorbiditelerin erken gelişimi, erken ve çeşitli kanserlere yatkınlık ve ilaç toksisitesine karşı artan duyarlılık ile karakterizedir (9). Genel olarak, lösemi ve lenfoma BS'li kişilerde en sık görülen neoplazmlardır. Solid tümörler arasında kolorektal ve diğer gastrointestinal kanserler yaygındır, ancak neredeyse tüm organ sistemlerinde kanser görülmüştür (10). Sugranes TA ve arkadaşları tarafından yapılan prospektif bir çalışmada, 290 BS hastası arasında kanser gelişen 155 kişiden 100'üne (%65) sadece tek bir kanser teşhisi konulmuştur. Geri kalan 55 (%35) hastada birden fazla kanser gelişmiş ve ilk ve ikinci maligniteler arasında ortalama 6 yıllık interval olmuştur. 251 neoplazmın 83'ü (%33) hematolojik ve 168'i (%67) solid tümördü. Hematolojik maligniteler solid tümörlerden daha yaygındı. En sık gözlenen solid tümörler kolorektal, meme ve orofarenksti. En sık görülen sekonder maligniteler, her biri 10 hastada (%18) bulunan lösemi ve meme kanseriydi. Gözlenen akut miyeloid lösemiler primer kanser için kemoterapi tedavilerinden sonra ortaya çıkmış ve genellikle öncesinde miyelodisplastik sendrom görülmüştür. Herhangi bir malignitenin 40 yaşına kadar kümülatif insidansı %83'tür. Tüm katılımcılar için medyan sağkalım 36,2 yıldı (11). Benzer şekilde, BS'li hastamızda takip süresi boyunca hem meme kanseri hem de MDS-EB2 gelişmiştir ve genel sağkalım süresi 33 yıl olmuştur. Buna karşın bizim vakamızda , sekonder malignite gelişimine kadar geçen süre sadece 8 ay gibi çok kısaydı.

Literatür taramasında, BS'ye eşlik eden malignitelerle ilgili vaka raporları genellikle hematolojik maligniteler veya solid tümörlerle ilgilidir (12,13). Hematolojik ve solid tümörlerin aynı olguda birlikte görüldüğü sadece bir olgu sunumu bildirilmiştir (14). Bizim olgu sunumumuz ikinci olgudur.

KT'nin onkojenik potansiyeli ve radyasyona maruz kalma, BS'li hastalarda kanser tedavisi için bir zorluk teşkil etmektedir. Spesifik kemoterapötik ajanları ikincil malignite riskinde artışla ilişkilendiren kanıta dayalı veriler olmamasına rağmen, tedaviyi yürüten klinisyenlerin çoğu, DNA ile doğrudan etkileşimleri nedeniyle özellikle busulfan, siklofosfamid veya melfalan gibi alkilleyici ajanların kullanılmamasını önermektedir. İn vitro çalışmalar, DNA'ya 5-florourasil eklenmesinin BLM'nin patojenik varyantlarına sahip hücrelerde kontrol hücrelerine kıyasla daha fazla DNA parçalanmasına neden olduğunu göstermiştir. BS'li hastaların tanı ve tedavisinde radyasyona maruz kalma konusunda da benzer bir endişe mevcuttur. Işınlanmış Blm eksikliği olan farelerde (Blmm3/m3) , özellikle de hematolojik malignite için artmış bir risk göstermiştir (15,16). Hastamızda, üçlü negatif meme kanseri ile ilişkili kötü prognoz nedeniyle radyoterapinin yanı sıra antrasiklin ve siklofosfamid kullanılmıştır.

SONUÇ: Mevcut çalışmalarda, pirimer ve sekonder malignite arasındaki süre oldukça uzun gözlemlendi. Bizim vakamız, hem sekonder malignite gelişimi arasındaki kısa interval hemde agresif progresyon göstermesi nedeniyle nadirdir. BS ile birlikte multipl malignite birlikteliği göz önüne alındığında, BS hastalarında solid ve hematolojik malignitelerin gelişebileceği ve tedavide kullanılan kemoterapötik ajanların, RT'nin ikincil maligniteye yol açabileceği akılda tutulmalıdır.

Kaynaklar

1. German J, Roe AM, Leppert MF, Ellis NA. Bloom syndrome: an analysis of consanguineous families assigns the locus mutated to chromosome band 15q26.1. Proceedings of the National Academy of Sciences. 1994;91(14):6669–6673. doi: 10.1073/pnas.91.14.6669

2. Ellis NA, Groden J, Ye T-Z, et al. The Bloom's syndrome gene product is homologous to RecQ helicases. Cell. 1995;83(4):655–666. doi: 10.1016/0092-8674(95)90105-1

3. Cunniff C, Djavid AR, Carrubba S, et al. Health supervision for people with Bloom syndrome. Am J Med Genet. 2018;176(9):1872–1881. doi: 10.1002/ajmg.a.40374

4.D'Orazio JA. Inherited Cancer Syndromes in Children and Young Adults: Journal of Pediatric Hematology/ Oncology. 2010;32(3):195–228. doi: 10.1097/MPH.0b013e3181ced34c

5. German J Bloom's syndrome. XX. The first 100 cancers. Cancer Genetics and Cytogenetics. 1997;93(1):100–106. doi: 10.1016/S0165-4608(96)00336-6

6. Bloom D. Congenital telangiectatic erythema resembling lupus erythematosus in dwarfs. AMA Am J Dis Child 1954; 88(6): 754–758.

7. Campbell MB, Campbell WC, Rogers J, et al. Bloom syndrome: research and data priorities for the development of precision medicine as identified by some affected families. Cold Spring Harb Mol Case Stud 2018; 4(2): a002816.

8. Owen N, Hejna J, Rennie S, et al. Bloom syndrome radials are predominantly non-homologous and are suppressed by phosphorylated BLM. Cytogenet Genome Res 2014; 144(4): 255–263.

9. Cunniff C, Bassetti JA, Ellis NA. Bloom's Syndrome: Clinical Spectrum, Molecular Pathogenesis, and Cancer Predisposition. Mol Syndromol. 2017;8(1):4–23. doi: 10.1159/000452082

10.de Voer R.M. ,Hahn M.M., Mensenkamp A.R. et al.Deleterious germline BLM mutations and the risk for early-onset colorectal cancer.Sci Rep. 2015; 5: 14060https://doi.org/10.1038/srep14060

11 Sugrañes TA, Flanagan M, Thomas C, Chang VY, Walsh M, Cunniff C. Age of first cancer diagnosis and survival in Bloom syndrome. Genet Med. 2022 Jul;24(7):1476-1484. doi: 10.1016/j.gim.2022.03.008. Epub 2022 Apr 13. PMID: 35420546.

12.Trizuljak J, Petruchová T, Blaháková I, Vrzalová Z, Hořínová V, Doubková M, Michalka J, Mayer J, Pospíšilová Š, Doubek M. Diagnosis of Bloom Syndrome in a Patient with Short Stature, Recurrence of Malignant Lymphoma, and Consanguineous Origin. Mol Syndromol. 2020 Jun;11(2):73-82. doi: 10.1159/000507006. Epub 2020 Mar 21. PMID: 32655338; PMCID: PMC7325127.

13. Takemiya M, Shiraishi S, Teramoto T, Miki Y. Bloom's syndrome with porokeratosis of Mibelli and multiple cancers of the skin, lung and colon. Clin Genet. 1987 Jan;31(1):35-44. doi: 10.1111/ j.1399-0004.1987.tb02764.x. PMID: 3568432.

14.Iwahara Y, Ishii K, Watanabe S, Taguchi H, Hara H, Miyoshi I. Bloom's syndrome complicated by myelodysplastic syndrome and multiple neoplasia. Intern Med. 1993 May;32(5):399-402. doi: 10.2169/ internalmedicine.32.399. PMID: 8400502.

15. Warren M, Chung YJ, Howat WJ, et al. Irradiated Blm-deficient mice are a highly tumor prone model for analysis of a broad spectrum of hematologic malignancies. Leuk Res. 2010;34(2):210–220. http://doi. org/ 10.1016/j.leukres.2009.06.007.

16. Lonn U, L ¨ onn S, Nylen U, Winblad G. Increased levels of 5- ¨ fluorouracil-induced DNA lesions in Bloom's syndrome. Int J Cancer. 1990;45(3):494–499. http://doi.org/10.1002/ijc.2910450321.

SÖZEL SUNUM 03

TRIPLE NEGATİF MEME KANSERİ HASTALARINDA NEOADJUVAN KEMOTERAPİ SONRASI PATOLOJİK TAM YANITI ETKİLEYEN FAKTÖRLER

ZEYNEP ALACA TOPÇU, TUBA BAYDAŞ

İstanbul Medeniyet Üniversitesi Tıp Fakültesi Tıbbi Onkoloji Bilim Dalı

AMAÇ: Meme kanseri kadınlarda en sık görülen kanser olup kansere bağlı ölümlerin önde gelen nedenidir. Lokal-ileri triple negatif meme kanserinin biyolojisi agresiftir. Bu grupta uygulanan standart tedavi neoadjuvan kemoterapi ± immunoterapidir. Neoadjuvan tedavide amaç tümör yükünü azaltmak, meme koruyucu tedavi oranını iyileştirmek, cerrahi komplikasyon oranlarını düşürmek ve sağkalım oranlarını artırmaktır. Çalışmamızda triple negatif meme kanseri hastalarında neoadjuvan kemoterapi sonrası patolojik tam yanıtı etkileyen faktörleri araştırmayı amaçladık.

YÖNTEM: 2021-2023 yılları arasında kliniğimize başvuran meme kanseri hastaları retrospektif olarak incelendi. Triple negatif ve neoadjuvan dönemde kemoterapi almış ve sonrasında opere olmuş olan 27 hasta çalışmaya dahil edildi. Hastaların tanı anındaki demografik, klinik özellikleri ve laboratuvar verileri ile patolojik tam yanıt arasındaki ilişki araştırıldı. Prognostik nutrisyonel indeksin (PNI), nötrofil lenfosit oranı (NLR) ve primer tümör çapı için ideal kestirim değerleri ROC eğrisi analizi yapılarak bulundu. Veriler SPSS 22.0 istatistik programı ile analiz edildi ve $p < 0.05$ olması istatistiki olarak anlamlı kabul edildi.

BULGULAR: Çalışmaya dahil edilen 27 hastanın tamamı triple negatif meme kanseri tanılı ve neoadjuvan kemoterapi alan hastalardı. Hastaların temel özellikleri Tablo-1 de gösterilmiştir. Hastaların ortalama tanı yaşı 50 ± 11.94 olup tamamı kadın hastalardı. Hastaların ortalama vücut kitle indeksi (VKİ) 28.16 ± 5.59 kg/m2' idi. %59.3'ü pre/perimenopozal, %40.7'si postmenopozal dönemdeydi. Toplam %70.4 hasta klinik T1 ve T2 evreye sahipti. %18.5 hastanın klinik lenf nodu evrelemesi N0 idi. %37 hastada klinik lenf nodu N1 ve %44.5 hastada klinik lenf nodu N2 ve üstü lenf nodu evresine sahipti. %66.7 hastanın Kİ-67 ≥ %50 iken %92.6 hasta Grade 3 patolojiye sahipti. Neoadjuvan dönemde hastaların %66.7' si doksorubisin/siklofosfomid (AC) + paklitaksel kemoterapisi, %7.4 hasta AC + dosetaksel kemoterapisi, %7.4 hasta AC + dosetaksel/karboplatin kemoterapisi, %7.4 hasta AC+ paklitaksel/karboplatin kemoterapisi, %7,4 hasta tek ajan paklitaksel ve %3.7 hasta AC kemoterapisi rejimleri almıştı. Hastaların %81,5'i total 8 kür neoadjuvan tedaviyi tamamlamıştı. Hastaların %51.9' unda patolojik tam tanıt gözlenirken, %48.1'inde patolojik tam yanıta ulaşılamamıştı. Çalışmaya dahil edilen hastalarda neoadjuvan kemoterapiyi takiben patolojik tam yanıtı etkileyen faktörler analiz edildi. Menopoz durumunun (pre/perimenopoz vs. postmenapoz), Kİ-67 indeksinin (<%50 vs. ≥ %50), VKİ' nin (<25 kg/m2 vs. ≥ 25 kg/m2), klinik lenf nodu pozitifitlik durumunun ve PNI' nin (<53.45 vs. ≥53.45) patolojik tam yanıt üzerine etkisi istatistiki olarak anlamlı saptanamadı. Tümör çapı (<3cm vs. ≥3cm) (p=0.038), klinik T evresi (cT1-2 vs. cT3-4)(p=0.011) ve NLR (<2.16 vs. ≥2.16)(p=0.001) ile patolojik tam yanıt arasında istatiksel olarak anlamlı ilişki saptandı.

SONUÇ: Meme kanseri hastalarında neoadjuvan kemoterapi ile patolojik tam yanıt elde edilmesi daha iyi prognozla ilişkilidir ve tümörün sistemik tedaviye yanıt vermesine ilişkin bilgi sağlar. Gerçek yaşam çalışmamızda tümör çapı, klinik T evresi ve NLR ile patolojik tam yanıt arasında istatistiki olarak anlamlı ilişki bulundu. Bu hasta grubunda patolojik tam yanıt üzerine etkili faktörleri daha iyi değerlendirebilmek için gerçek yaşam datalarıyla oluşturulacak daha geniş hasta sayısıyla prospektif çalışmalara ihtiyaç vardır.

Tablo-1	**Triple negatif meme kanseri hastalarının temel özellikleri (n=27)**	
Ort. Tanı Yaşı		50 ± 11.94 yıl
Menopoz Durumu		
	Pre/Perimenopozal	16/27 (%59.3)
	Postmenopozal	11/27 (%40.7)
cT Evresi		
	cT1	5/27 (%18.5)
	cT2	14/27 (%51.9)
	cT3	2/27 (%7.4)
	cT4	6/27 (%22.2)
cN Evresi		
	cN0	5/27 (%18.5)
	cN1	10/27 (%37.0)
	cN2	10/27 (%37.0)
	cN3	2/27 (%7.5)
Grade		
	Grade 2	2/27 (%7.4)
	Grade 3	25/27 (%92.6)
Kİ-67		
	< %50	9/27 (%33.3)
	≥ %50	18/27 (%66.7)
VKİ ort.		28.16 ± 5.59 kg/m2
Patolojik Tam Yanıt		
	Var	14/27 (% 51.9)
	Yok	13/27 (%48.1)

Kısaltmalar: VKİ; vücut kitle indeksi, c; klinik, ort.; ortalama.

SÖZEL SUNUM 04

METASTATİK OLMAYAN HER2 POSİTİVE MEME KANSERİNDE ÖSTROJEN RESEPTÖR EXPRESYONUNUN NEOADJUVAN KEMOTERAPİ YANITINA ETKİSİ

ENDER DOĞAN

Kayseri Şehir Hastanesi

GİRİŞ: Metastatik olmayan meme kanserinde neoadjuvan kemoterapi yanıtını etkileyen faktörlerden biri tümör alttipidir. HER2 pozitif meme kanseri neoadjuvan kemoterapiye iyi yanıt veren bir alttiptir ancak bu grup hastalarda da tedavi yanıtını etkileyen çeşitli faktörler vardır. Östrojen reseptör (ER) pozitifliğinin bu yanıta etkileri konusunda tartışmalı sonuçlar mevcuttur. Bu çalışmada ER pozitifliğinin HER2 pozitif meme tümörlerinde neoadjuvan yanıt üzerine etkisini araştırdık.

METHOD: Kayseri Şehir Hastanesinde HER2 pozitif metastatik olmayan meme kanseri hastaları retrospektif olarak tarandı. Bu hastalarda yaş, tümör boyutu, lenf nodu durumu, aldığı tedaviler, östrojen ve progesteron reseptör düzeyi, neoadjuvan kemoterapi sonrası patolojik yanıtlar kaydedildi. Östrojen reseptörü negatif ve pozitif tümörler olarak iki gruba ayrıldı. Bu iki grup genel özellikler ve patolojik yanıtlar açısından karşılaştırıldı.

BULGULAR: Çalışmaya HER2 pozitif metastatik olmayan 23 meme kanseri hastası dahil edildi. 13 (%57) hastada ER pozitif, 10 (%43) hastada negatifti. ER pozitif olan grupta yaş median 54 (43-68), ER negatif grupta 49,5 (37-63) idi. ER pozitif grupta hastaların %69 ‘u ER negatif grupta hastaların %60’ı neoadjuvan tedavi olarak 4AC+12 uygulama paklitaxel+trastuzumab+pertuzumab (AC+PTP) tedavisi alırken, diğer hastalar 4AC+12 uygulama paklitaxel+trastuzumab (AC+Ptras) almıştır ER negatif grupta PR pozitifliği yoktu. ER pozitif grupta 3 hastada PR negatifti, diğerleri pozitifti. ER negatif grupta 70 (%70) hastada klinik olarak axilla pozitif, ER pozitif grupta 12 (%82) hastada klinik olarak axilla pozitifi. ER negatif grupta 7 (%70) hastada patolojik tam cevap, ER pozitif grupta 7 (%54) hastada patolojik tam cevap mevcuttu. Diğer genel özellikler tablo 1 de belirtilmiştir.

SONUÇ: ER negatif HER2 pozitif metastatik olmayan meme kanserinde neoadjuvan tedaviye yanıt oranları ER pozitif gruba göre daha yüksek tespit edilmiştir. Ancak hasta sayısının az olması sebebiyle daha fazla hasta grubunda değerlendirilmesi uygun olacaktır.

Tablo 1:

Genel Özellikler	ER pozitif (N=13, 57%)	ER Negatif (N=10,43 %)
Yaş	54 (43-68)	49,5 (37-63)
Neoadjuvan tedavi AC+PTP AC+Ptras	 9 (69) 4 (31)	 6 (60) 4 (40)
PR pozitifliği	10 (77)	0
Klinik T T1 T2 T3	 3 (23) 8 (62) 2 (15)	 4 (40) 5 (50) 1 (10)
Klinik N 0 1 2	 1 (8) 5 (38) 7 (54)	 3 (30) 5 (50) 2 (20)
Evre 2 3	 6 (46) 7 (54)	 8 (80) 2 (20)
Cerrahi Tipi Mastektomi MKC	 7 (54) 6 (46)	 6 (60) 4 (40)
Tam Cevap Var Yok	 7 (54) 6 (60)	 7 (70) 3 (30)

AC+PTP: Adriamisin siklofosfamid+paklitaxel trastuzumab+pertuzumab

AC+Ptras: Adriamisin siklofosfamid+paklitaxel trastuzumab

POSTER SUNUM 01

METASTATİK MEME KANSERİNDE HORMONAL TEDAVİ OLGUSU

AYDIN ACARBAY, MAHMUT GÜMÜŞ

İstanbul Medeniyet Üniversitesi, Tıbbi Onkoloji Bilim Dalı

GİRİŞ: Metastatik hormon reseptörü pozitif her-2 negatif meme kanserinde kemik metastazı görülür. De novo hastalıkta bazen kemik iliği metastazı nedeniyle hastalar sitopeni ile karşımıza çıkabilir. Biz de tedavi seyri farklı olan bir hastamızı paylaşmak istedik.

OLGU: 54 yaşında kadın hasta, kasım 2022'de tiroid oftalmopatisi nedeniyle tetkik edilirken ciddi trombopeni görülmüş ve sol memede kitle ve aksillada lenf nodu fark edilmiş. Meme biyopsisi ER: %100, PR: %40, c-erbB-2: negatif, Ki-67: %50, Grad 2 invaziv meme karsinomu ve aksilla aspiratı meme kanseri metastazı ile uyumlu gelmiştir. PET-CT'de sol memede kitle, aksiyel ve appendiküler iskelette metastazlar görülmüştür. Başvurusunda hastanın laboratuarı; Hgb:7,3g/dl WBC:7000, nötrofil:3500, PLT:52 bin, ALT:16, bilirübin:0,33mg/dl, CA 15-3: 3000 görülmesi üzerine kemik iliği metastazı düşünülerek de novo hormon reseptörü pozitif, her-2 negatif metastatik meme kanseri tanısıyla ribosiklib (400mg/gün), letrozol, denosumab başlanmıştır. Hastanın tedaviye başladıktan sonra eritrosit süspansiyonu ihtiyacı kaybolmuş ve trombosit sayısı 265 bine kadar yükselmiştir. Kontrol PET-CT'lerinde kısmi yanıt görülmüş ve tümör markır yanıtı alınmış hasta, aynı dozda tedaviyi tolere etmekte ve bir yılın sonunda yanıtı devam etmektedir.

SONUÇ: Metastatik meme kanserinde nefes darlığı, hiperbilirübinemi, sitopeniler gibi semptom- bulgular organ yetersizliğine işaret edebilir ve genellikle acil olarak kemoterapi başlanmasını gerektirir. Organ yetersizliği riski olmayan hormon reseptörü pozitif, her-2 negatif tümörlü hastalarda endokrin tedavi ilk sırada tercih edilmektedir. Viseral kriz riski olan hastalarda ribosiklib kullanımının kemoterapiye üstün olduğu veriler (RIGHT Choice çalışması) mevcuttur. Sitopenilerle başvuran bu tip hastalarda daha önce alınan kemoterapiler nedeniyle kemik iliği toksisitesi, otoimmun hastalıklar, viral infeksiyonlar gibi nedenler dışlanmalıdır. Hastalığın kemik iliği tutulumu düşünüldüğünde biyopsi ile doğrulanabilir. Hastamızda kemoterapinin toksitelerinden sakınılması ve CDK 4/6 inhibitörü kombinasyonu ile klinik yanıt alınmış olması ve sitopenilerin tamamen düzelmiş olması nedeniyle ilginç bir vaka olduğunu düşünmekteyiz. Bu tip organ yetersizliği riski olan hastalarda tecrübelerimiz arttıkça hormonal tedavilerin kemoterapiye önemli bir alternatif olabileceğini düşünmekteyiz.

POSTER SUNUM 02

MEMENIN NÖROENDOKRİN TÜMÖRÜ: BİR OLGU SUNUMU

SELEN KANTARCI KARATAŞ, MUSTAFA ALTINBAŞ

Ankara Etlik Şehir Hastanesi, Tıbbı Onkoloji Kliniği

GİRİŞ: Meme kanseri dünyada akciğer kanserinden sonra en sık görülen kanser türüdür. Çok sayıda patolojik varyantı bulunmaktadır. %80 oranında invaziv duktal karsinom görülür. Ancak daha nadir de olsa memede görülen başka bir invaziv karsinom türü de memenin nöroendokrin tümörüdür.

Nöroendokrin tümör (NET); vücudun herhangi bir yerinde nöroendokrin sistemden köken alan tümörlerdir. NET'ler nadir görülen, lokasyonları ve salgıladıkları hormonlar nedeniyle çok farklı klinik durumlar ortaya çıkaran, çoğunlukla benign seyirli olmakla birlikte agresif seyirli de olabilecek tümörlerdir. Bu tümörleri bir grupta toplayan, köken aldıkları organın özelliklerini taşımalarına rağmen hepsinin ortak nöroendokrin yapı göstermeleridir.

NET insidansı 0.2/100.000 kişi olup NET'ler tüm kanserlerin %0.5'ini oluşturur. ABD'deki yıllık prevalans 100.000'in üzerinde olup, bu rakam mide ve pankreas kanser prevalansından yüksektir (1).NET'lerin üçte ikisi GİS'te, dörtte biri akciğerde, diğerleri ise diğer endokrin dokularda görülür. NET'lerin büyük kısmı karsinoid tümörlerdir. Karsinoid tümör GİS'teki enterokromaffin hücrelerden köken alan ve serotonin salgılayan tümörlerdir. Akciğer, pankreas, adrenal bez ve diğer endokrin dokulardaki fonksiyonel ve nonfonksiyonel NET'ler genellikle daha nadirdir.

Burada vurgulanması gereken nokta küçük NET'lerin bile (<2 cm) metastatik olabileceğidir (3). NET'lerin %50'si tanı anında metastatiktir. Metastazların yarısı uzak metastaz olup diğerleri bölgesel yayılımdır.

Bu vakada nadir görülen meme nöroendokrin tümörü örneği sunulacaktır.

OLGU: 34 yaş kadın hasta, bel sırt ve boyun ağrısı şikayeti ile başvuruyor. Emzirme döneminde olan hasta memede kitle farketttiğini ama emzirme döneminde olduğu için önemsemediğini belirtiyor.Yapılan tahilllerinde hiperkalsemi (Ca:12) olarak saptanıyor. Karaciğer ultrasonunda .Karaciğer parankiminide multipl ve heterojen en büyüğü 5,5 cm çapta lezyonlar saptanıyor. Meme usg sinde Sağ meme saat 10 hizasında periareolar bölgede 50x29 mm boyutunda lobüle kontürlü hafif düzensiz sınırlı hipoekoik solid lezyon izlendi. Sağ aksillada büyüğü 27x18 mm boyutunda yağlı hilusu kısmen seçilen korteksi diffüz hipertrofik iki adet LAP izlendi. Kitleye yönelik sağ meme ÜDK 'da ~4 cm çaplı düzensiz sınırlı heterojen solid kitleden tru cut biopsi yapıldı. Biopsi İmmünhistokimyasal çalışmada tümör hücreleri Sinaptofizin, Kromogranin, PanCK, EMA (fokal), ER (% 90), GATA-3, Ki67 (% 60) ile pozitifti. CK7 ile seyrek hücrelerde zayıf boyanma görülmüştü. p63, TTF-1, CK20, PR negatifti. CerbB2 ile nonmembranöz- nonspesifik boyanma izlenmiş olup negatif kabul edilmiştir; Nöroendokrin karsinom. ,Mevcut bulgular ön planda nöroendokrin karsinom, küçük hücreli tipi desteklemekte olup literatürde çok nadir izlenmekle birlikte GATA-3 ve ER pozitifliği ön planda meme orjinini desteklemekteydi.

Memenin nadir görülen tümörü olan nöroendokrin karsinom için hastanın evrelemesi amaçlı pet bt çekimi yapıldı. Sağ aksiller büyüğü yaklaşık 21x12 mm boyutlarındaki lenf nodlarında patolojik artmış 18F-FDG tutulumu izlenmektedi (SUVmaks: 10,2). Sağ meme areola düzeyinde dış kadranda en geniş yerinde yaklaşık 32x22 mm boyutlarındaki yumuşak doku kitlesinde patolojik artmış 18F-FDG tutulumu izlenmektedi (SUVmaks: 4,9). Tanımlanan kitle inferolateral komşuluğunda izlenen yaklaşık 18 mm çapındaki yumuşak

doku yapılanmasında patolojik artmış 18F-FDG tutulumu izlenmektedi (SUVmaks: 6,9).Karaciğerde büyüğü segment 5-6 bileşkesinde en geniş yerinde yaklaşık 68x51 mm boyutlarında olmak üzere her iki lobda izlenen hipodens lezyonlarda değişen düzeylerde patolojik artmış 18F-FDG tutulumu izlenmektedi (SUVmaks: 13,0). Sol asetabulum anterior kesiminde belirgin olmak üzere yaygın olarak pelvik kemiklerde, yaygın olarak vertebral kolonda, sternumda, sağ 8.kot posterior yayında izlenen fraktür hattında belirgin olmak üzere yer yer her iki hemitoraksta kotlarda, her iki klavikula ve skapulada, her iki humerus başında izlenen litik kemik lezyonlarda değişen düzeylerde patolojik artmış 18F-FDG tutulumu izlenmektedi (SUVmaks: 4,6).

Hastanın kemik metastazlarına yönelik denosumab başlandı. Grade 3 tümör ,ki67 si yüksek olduğundan dolayı KHAK gibi cisplatin ve etoposit tedavisi planlandı; hastanın 6 kür cisplatin etoposit tedavisi sonrası yapılan yanıt degerlendirmede progrese olduğu saptandı. Progresyon sonrası kliniğimizde haftalık paklitaksel ile takip ve tedavisi devam etmektedir.

TARTIŞMA: NET'lerde tedavi multidisipliner yaklaşım ve işbirliği gerektirir. Erken dönemde yakalanan olgularda mümkünse cerrahi yaklaşım en önemli tedavi girişimidir.(4)Kemoterapi NET gibi yavaş büyüyen bir tümörde yüzgüldürücü sonuçlar vermediğinden ancak palyatif amaçlı kullanılır(1-2) Vakamızda olduğu gibi memede nadir görülse de nöroendokrin tümörlerin varlığı akılda tutulmadır.

Kaynaklar

1. Yao JC, Hassan M, Phan A, et al. One hundred years after carcinoid: epidemiology and prognostic factors for neuroendocrine tumors in 35.825 cases in United States. J Clin Oncol 2008;26:3063-72.

2. Mougey AM, Adler DG. Neuroendocrine tumors: Review and clinical update. Hospital Physician 2007;51:12-20.

3. Modlin IM, Lye KD, Kidd M. A 5-decade analysis of 13,715 carcinoid tumors. Cancer 2003;97:934-59.

4. Norton JA, Kivlen M, Li M, et al. Morbidity and mortality of aggressive resection in patients with advanced neuroendocrine tumors. Arch Surg 2003;138:859-66. 10. Jarufe NP, Coldham C, Orug T, et al. Neuroendocrine tumours of the pancreas: predictors of survival after surgical treatment. Dig Surg 2005;22:157-62.

POSTER SUNUM 03

RİBOCİCLİB KULLANIMINA BAĞLI PULMONER TOKSİSİTE GELİŞ EN METASTATİK MEME KANSERİ VAKASI

ONUR ALKAN, MAHMUT GÜMÜŞ

İstanbul Medeniyet Üniversitesi Tıp Fakültesi, Tıbbi Onkoloji Bilim Dalı

GİRİŞ: Meme kanseri kadınlarda ölüme en sık neden olan kanser türüdür. En sık görülen meme kanseri hormon reseptörü pozitif her2 reseptörü negatif alt tipidir. Bu hastaların çoğu erken evrede tanı konulsa da takiplerinde metastaz gelişebilmekle birlikte tanı anında metastatik olarak da gelebilmektedir. Hormon reseptörü pozitif HER2 negatif metastatik hastalık için CDK 4/6 inhibitörü ve hormonal tedavi kombinasyonu visseral krizi olmayan hastalar için en sık tercih edilen tedavi rejimidir. Olgumuzda postmenopozal, hormon reseptörü pozitif HER2 negatif meme kanseri tanısı olup CDK 4/6 inhibitörü kullanımı sırasında pulmoner toksisite gelişen hasta sunulacaktır.

OLGU: Altmış dokuz yaş kadın hasta, Haziran 2003 meme invaziv duktal karsinom tanısı sol modifiye radikal mastektomi operasyonu yapılıyor. TNM evresi T1N2M0 ER %90, PR %50 HER2 negatif olması nedeniyle hastaya adjuvan 6 kür FEC (Fluorourasil+Epirubicin+Siklofosfamid) kemoterapisi sonrasında radyoterapi yapılıyor. Radyoterapi bitimi tamoksifen tedavisi başlanıp 5 yıla tamamlanıyor. Takiplerinde 2013 yılında kemik metastazları ile progrese olması üzerine palyatif radyoterapi sonrası bifosfonat+anastrazol tedavisine geçiliyor. Mevcut tedavi altında 2014 yılında batın içi lenf nodları ile progresyon olunca fulvestranta geçiliyor. Ocak 2022 PET/BT de karaciğerde lezyonlar görülmesi üzerine alınan tru-cut biyopside ER %100, PR -, CerbB-2 negatif meme karsinomu metastazı saptanarak CDK4/6 inhibitörü olan ribociclib ve letrozol tedavisine geçiliyor. Ribociclib ile tam yanıtlı takip edilen hasta dispne ve kuru öksürük şikayetiyle başvuruyor. Fizik muayenede dinlemekle bilateral velcro raller duyulan hastanın toraks BT görüntülemesinde interstisyel akciğer hastalığı/pnömonit uyumlu görünüm saptanıyor. Hastanın solunum fonksiyon testlerinde restriksiyon ve karbondioksit difüzyon kapasitesinde azalma görülüyor. Grad 3 pulmoner toksisite nedeniyle ribociclib tedavisi sonlandırılarak steroid (1.5 mg/kg/gün) başlanıyor. 6 hafta sonra klinik ve radyolojik yanıt görülmesi üzerine doz azaltma şemasıyla steroid tedavisi kesiliyor.

SONUÇ: Günümüzde hormon reseptörü pozitif, HER2 negatif meme kanserinde gerek adjuvan gerek metastatik seri tedavilerdeki yaklaşımlarla uzun süreli sağ kalımlar görmekteyiz. Hastalığın yönetiminde doğru ajanların doğru zamanda kullanımı, takipler sırasında gelişen yan etkilerin değerlendirilmesi önem arz etmektedir. Olgumuzda gözlenen ribociclib ilişkili pulmoner toksisite %1 civarı görülmektedir ve hayati öneme haiz olması açısından kayda değer görülmüştür.

POSTER SUNUM 04

HER-2 POZİTİF MEME KANSERİNDE NEOADJUVAN PERTUZUMAB EKLENMESİNİN RETROSPEKTİF DEĞERLENDİRİLMESİ

İLKNUR DELİKTAŞ ONUR, CENGİZ KARAÇİN

Dr. Abdurrahman Yurtaslan Onkoloji Eğitim ve Araştırma Hastanesi, Ankara

GİRİŞ-AMAÇ: Meme kanseri kadınlarda en sık görülen kanserdir ve kansere bağlı ölümlerde 2.sırada gelmektedir.Her-2 overekspresyonu meme kanserinin yaklaşık %20-25 inde görülmektedir. Bu çalışmanın amacı neoadjuvan kemoterapi-trastuzumab alan Her-2 pozitif meme kanseri hastaları ile neoadjuvan kemoterapi-trastuzumab-pertuzumab alan Her-2 pozitif meme kanseri hastalarının patolojik komplet yanıt oranlarını karşılaştırıp gerçek yaşam verilerini sunmaktır.

GEREÇ-YÖNTEM: Çalışmaya 2014-2018 yılları arasında neoadjuvan kemoterapi- trastuzumab alan 79 hasta ve 2018-2022 yılları arasında kemoterapi-trastuzumab-pertuzumab alan 155 hasta dahil edildi. İki bağımsız grubun patolojik komple yanıt oranları karşılaştırıldı. Her iki grupta da patolojik komplet yanıtı predikte eden değişkenler incelendi.

BULGULAR: Pertuzumab-trastuzumab grubunda 95 (%61.2) hastada, trastuzumab grubunda ise 33(%41.7) hastada patolojik komplet yanıt görüldü.Bu fark istatiksel olarak anlamlıydı(p:0.002).Progesteron reseptör durumu(%95CI 0,154-1,291 p:0.039) ve menopoz durumu(%95 CI 0,210-0,866 p:0.041) patolojik komplet yanıt için bağımsız prediktif faktörlerdi.

SONUÇ: Her-2 pozitif meme kanserinde neoadjuvan kemoterapi ve dual anti her-2 tedavinin optimal tedavi olduğu randomize kontrollü çalışmalarda gösterilmiş olup gerçek yaşam verileriyle de desteklenmiştir.

Anahtar Kelimeler: Meme kanseri, her-2 pozitif meme kanseri, neoadjuvan kemoterapi, pertuzumab,trastuzumab

POSTER SUNUM 05

PRIMER CERRAHI YAPILAN DENOVO METASTATIK MEME KANSERI HASTALARINDAKI SONUÇLARIMIZ

SEVAL AY ERSOY[1], ÖZGECAN DÜLGAR[2]

1. Haydarpaşa Numune Eğitim ve Araştırma Hastanesi, İstanbul

2. Ümraniye Eğitim ve Araştırma Hastanesi, İstanbul

GİRİŞ VE AMAÇ: Evre 4 meme kanserinde primer tümöre cerrahi veya metastazektomi yapılmasının sağkalım üzerine etkileri tartışmalıdır. Sistemik tedavi seçeneklerinin artmasıyla metastatik meme kanserindeki hem yanıt oranları artmış hem de sağ kalım uzamıştır. Biz de kendi kliniğimizde takip ettiğimiz primer tümörü rezeke edilen metastatik meme kanseri hastalarımızın verilerini retrospektif olarak incelemeyi amaçladık.

GEREÇ VE YÖNTEMLER: Haydarpaşa Eğitim ve araştırma Hastanesinde takip ettiğimiz metastatik meme kanseri hastalarımızda primere cerrahi yapılanların progresyonsuz ve genel sağ kalım sonuçlarını, sistemik tedavi yanıtlarını geri dönük inceledik.

SONUÇ: Denovo metastatik 11 meme kanseri hastamızda primere yönelik cerrahi uygulanmıştı.Hastalarımızın yaş ortalaması 49,6 (46-58) idi. 4'ü premenapoze 7'si postmenapoze idi. 4 hasta (%36.4)luminal A, 4 hasta (%36.4) luminal B, 3 hasta (27.3%) HER-2 + alttipe sahipti. 8 (72.7%) hastada sadecekemik metastazı var iken, 1 (9,1%) hastada mediasten, 1 (9,1%) hastada akciğer ve mediasten, 1 (9,1%)hastada ise batın içi lenf nodu ve kemik metastazı mevcuttu. 9 hasta cerrahi öncesi 1 seri tedavi alırken 1 hasta5 seri tedavi almıştı, 2 hasta ise hiç sistemik tedavi almadan ameliyat olmuştu. 7 hastanın sistemik tedaviyanıtı kısmi regresyon ile uyumlu iken 2 hastada tam yanıt görülmüştü. 8 hastada cerrahi sonrası progreseolurken 3 hastada yanıt devam etmekteydi. Cerrahi sonrası progresyona kadar geçen medyan süre 26 aydı(8-122 ay).

TARTIŞMA: Denova metastatik meme kanserinde primere yönelik cerrahi yapılması tarışmalı bir konudur. Sadece kemik metastazı olan hastalarda yapılan Türk çalışmasında lokal nüksü azaltığı ve sağkalım katkısı olduğu gösterilmiş. Hindistan'da yapılan bir çalışmada ise cerrahi yapılmayan grup ve yapılan grup arasında fark bulunmamıştır. Bizim çalışmamızda da 3 hasta nüks olmadan takip edilmekte olup diğer hastalarında progresyonsuz sağkalım süresi uzun bulunmuştur.

KAYNAKLAR:

1-Soran A, Dogan L, Isik A, Ozbas S, Trabulus DC, Demirci U, Karanlik H, Soyder A, Dag A, Bilici A, Dogan M, Koksal H, Sendur MAN, Gulcelik MA, Maralcan G, Cabioglu N, Yeniay L, Utkan Z, Simsek T, Karadurmus N, Daglar G, Yildiz B, Uras C, Tukenmez M, Yildirim A, Kutun S, Ozaslan C, Karaman N, Akcay MN, Toktas O, Sezgin E. The Effect of Primary Surgery in Patients with De Novo Stage IV Breast Cancer with Bone Metastasis Only (Protocol BOMET MF 14-01): A Multi-Center, Prospective Registry Study. Ann Surg Oncol. 2021 Sep;28(9):5048-5057. doi: 10.1245/s10434-021-09621-8. Epub 2021 Feb 2. PMID: 33532878.

2-Badwe R, Hawaldar R, Nair N, Kaushik R, Parmar V, Siddique S, Budrukkar A, Mittra I, Gupta S. Locoregional treatment versus no treatment of the primary tumour in metastatic breast cancer: an open-label randomised controlled trial. Lancet Oncol. 2015 Oct;16(13):1380-8. doi: 10.1016/S1470-2045(15)00135-7. Epub 2015 Sep 9. PMID: 26363985.

KANSERDE GÜNCEL GELİŞMELER 2024

MEME KANSERİ TEDAVİSİNDE YENİLİKLER SEMPOZYUMU

24-25 Şubat 2024 / Wyndham Grand Kayseri Hotel

PUKEVENT
PERSONEL UNLOCKING KEY

ONKOLOJİK KLİNİK ARAŞTIRMALAR DERNEĞİ · 2018 ·

DETAYLI BİLGİ İÇİN

info@pukevent.com

216 385 51 79

onkad.com

BİLDİRİ KİTAPÇIĞI